UNIVERSIDADE BRASIL
CURSO DE GRADUAÇÃO EM ODONTOLOGIA
CAMPUS FERNANDÓPOLIS

AMANDA FERREIRA PAULO DOS SANTOS

APICECTOMIA E CURETAGEM APICAL: RELATO DE CASO

FERNANDÓPOLIS – SP
2024

UNIVERSIDADE BRASIL

CURSO DE GRADUAÇÃO EM ODONTOLOGIA

AMANDA FERREIRA PAULO DOS SANTOS

APICECTOMIA E CURETAGEM APICAL: RELATO DE CASO

Trabalho de Conclusão de Curso de Graduação apresentado à Universidade Brasil, como parte dos requisitos necessários para obtenção do título de Bacharel em odontologia.

Profaª. Me. Ana Claudia Rodrigues da Silva
Orientador(a)

Fernandópolis – SP
2024

Ficha catalográfica elaborada pelo Sistema de Bibliotecas da Universidade Brasil,

com os dados fornecidos pelo (a) autor (a).

S233a Santos, Amanda Ferreira Paulo dos.

Apicectomia e curetagem apical: relato de caso. / Amanda Ferreira Paulo dos Santos. - Fernandópolis: SP- Universidade - Brasil, 2024.

25f.il.: 29,5cm.

Trabalho de Conclusão de Curso, apresentado à Banca Examinadora da Universidade Brasil - Campus Fernandópolis, como parte dos requisitos para obtenção do título de Bacharel em Odontologia.

Orientador (a):Prof.(a) Ana Claudia Rodrigues da Silva.

.

1. Apicectomia, 2. Endodontia, 3. Tratamento do canal radicular. I.Título.

CDD617.6642

RESUMO

O fracasso do tratamento endodôntico pode ser identificado por meio de avaliações clínicas e radiográficas, evidenciado por sintomas como dor espontânea, sensibilidade à palpação, dor à percussão vertical, inchaço e a presença de lesões periapicais. Quando tais sinais são detectados, o retratamento endodôntico é geralmente a primeira abordagem; no entanto, se essa opção não for viável, a cirurgia parendodôntica pode ser recomendada. A literatura descreve várias técnicas para esses casos, entre elas, curetagem periapical, apicectomia, cirurgia com obturação retrógrada simultânea, e retro-instrumentação com retro-obturação. O objetivo deste trabalho é relatar o caso de uma paciente que procurou atendimento odontológico após o surgimento de uma fístula intraoral. A paciente, uma mulher de 41 anos, procurou atendimento odontológico devido ao surgimento de uma fístula intraoral. Após a realização de exames clínicos e radiográficos, foi diagnosticada com abscesso periapical crônico no dente 12. Na primeira consulta, foi feita a abertura coronária, a instrumentação do canal radicular até o terço apical, e a aplicação de medicação intracanal com Ultracal, com duração de 15 dias. Na segunda consulta, observou-se a persistência da fístula, levando à reabertura do canal, nova instrumentação e substituição da medicação, que foi mantida por 30 dias. Na terceira consulta, constatou-se a regressão da fístula, e o canal foi então obturado com o cimento Sealapex. No entanto, após 30 dias, a paciente retornou com o reaparecimento da fístula. Diante desse cenário, foi indicada e agendada uma cirurgia parendodôntica, na qual foram realizados a apicectomia do terço apical e a curetagem da lesão endodôntica. Após o procedimento, a paciente não apresentou dor à palpação apical, sensibilidade à percussão vertical, dor espontânea ou o retorno da fístula durante o acompanhamento de 7 meses de pós-operatório. Conclusão: Quando os métodos convencionais de tratamento endodôntico não são aplicáveis ou ocorrem complicações durante o procedimento, a cirurgia parendodôntica se revela uma alternativa eficaz para preservar o dente, restaurando a saúde, estética e função ao paciente.

Palavras-chave: Apicectomia, endodontia, tratamento do canal radicular.

.

ABSTRACT

Endodontic treatment failure can be identified through clinical and radiographic evaluations, with symptoms such as spontaneous pain, sensitivity to palpation, vertical percussion pain, swelling, and the presence of periapical lesions. When these signs are detected, endodontic retreatment is usually the first approach; however, if this option is not feasible, periapical surgery may be recommended. The literature describes several techniques for these cases, including periapical curettage, apicoectomy, surgery with retrograde obturation, and retro-instrumentation with retro-obturation. The aim of this study is to report the case of a 41-year-old female patient who sought dental care due to the emergence of an intraoral fistula. After clinical and radiographic examinations, she was diagnosed with chronic periapical abscess in tooth 12. In the first consultation, a coronal access was performed, and root canal instrumentation was carried out up to the apical third, followed by intracanal medication with Ultracal for 15 days. In the second consultation, the persistence of the fistula led to the re-opening of the canal, re-instrumentation, and substitution of the medication, which remained for 30 days. In the third consultation, the regression of the fistula was noted, and the canal was obturated with Sealapex cement. However, after 30 days, the patient returned with the reappearance of the fistula. Given this scenario, periapical surgery was indicated and scheduled, including apicoectomy of the apical third and curettage of the endodontic lesion. Following the procedure, the patient did not report pain upon apical palpation, sensitivity to vertical percussion, spontaneous pain, or recurrence of the fistula during the 7-month postoperative follow-up. **Conclusion**: When conventional endodontic treatment methods are not applicable or complications occur during the procedure, periapical surgery proves to be an effective alternative to preserve the tooth, restoring health, aesthetics, and function to the patient.

Keywords: Apicoectomy, endodontics, root canal treatment.

LISTA DE FIGURAS

Figura 1 - Fístula intraoral, localizada na região do elemento dentário 09

Figura 2 - Tomografia computadorizada do elemento dentário 12 10

Figura 3 - Procedimento cirúrgico. A) Incisão semi-lunar. B) Acesso à região. C) Apicectomia. D) Acomodação do Biomaterial E) Acomodação da Membrana. F) Sutura..... 12

Figura 4 - Acompanhamento de 7 meses..... 12

SUMÁRIO

1 INTRODUÇÃO 08

2 OBJETIVO(S) 09

3 DESCRIÇÃO DO CASO 09

4 DISCUSSÃO 13

5 CONCLUSÃO 14

REFERÊNCIAS 15

1 INTRODUÇÃO

O tratamento endodôntico é uma intervenção crucial na odontologia, sendo amplamente utilizada para a preservação de dentes com lesões tanto na polpa quanto nas estruturas periapicais (CORBELLA; STEFANO et al., 2016). O procedimento abrange etapas fundamentais, como abertura coronária, modelagem, limpeza, desinfecção e selamento tridimensional, que visam garantir a correta desinfecção do sistema de canais radiculares e a subsequente recuperação da saúde dental (MORETI et al., 2019).

Embora o índice de falhas em tratamentos endodônticos seja relativamente baixo, há situações em que o retratamento se torna necessário. Segundo Lopes e Siqueira Jr. (2020), o insucesso do tratamento endodôntico é caracterizado pela persistência ou recorrência de sinais clínicos, radiográficos ou histopatológicos após a conclusão do procedimento. Tais sinais podem incluir dor, inflamação, infecção, reabsorção óssea e outras alterações patológicas no dente tratado. Diversos fatores contribuem para esses insucessos, como falhas na identificação de todos os canais radiculares, obstrução ou contaminação do canal durante o tratamento, o uso inadequado de materiais de obturação, não abordagem de canais acessórios ou laterais e a presença de microrganismos resistentes ao tratamento.

Quando o retratamento se mostra inviável ou ineficaz, a cirurgia parendodôntica surge como uma alternativa relevante. Este tipo de intervenção é recomendado para infecções periapicais persistentes, especialmente quando há cronicidade e grandes áreas radiolúcidas apicais, além de ser indicado em casos com limitações de acesso coronário, como selamento retrógrado inadequado, dificuldades na remoção de pinos radiculares, fraturas ou perfurações do terço apical e calcificação pulpar nos terços cervical e médio (LOPES & SIQUEIRA JR., 2020; MORETTI et al., 2019). Também é indicada quando o prognóstico da obturação convencional é incerto, como em casos de perfurações radiculares, ápices incompletos ou dilatados, corpos estranhos na região apical ou periapical e a presença de canais não obturados durante a avaliação transcirúrgica (BOURGUIGNON & ABOU-RASS, 2017).

A literatura aponta para diversas abordagens cirúrgicas parendodônticas, como curetagem periapical, apicectomia e retro-obturação, que visam resolver problemas não solucionados pelo tratamento convencional. A apicectomia envolve a remoção da

extremidade da raiz afetada com o objetivo de eliminar focos infecciosos e estimular a cicatrização dos tecidos periapicais. Por sua vez, a retro-obturação utiliza materiais como o MTA para selar o canal radicular, prevenindo a penetração bacteriana (BOURGUIGNON & ABOU-RASS, 2017; ANDREASEN & ANDREASEN, 2016). Essas técnicas buscam a remoção de tecidos infectados, o tratamento de lesões periapicais e a criação de um ambiente propício à cicatrização, assegurando a manutenção da função e estética do dente.

2 OBJETIVO

O presente trabalho tem como objetivo relatar o caso clínico de uma paciente de 41 anos que buscou atendimento odontológico após o surgimento de uma fístula intraoral.

3 DESCRIÇÃO DO CASO

A paciente S.M.I.P., do sexo feminino, com 41 anos, procurou atendimento odontológico devido ao surgimento de uma fístula intraoral. No exame clínico, observou-se a presença de uma fístula localizada na mucosa alveolar acima do elemento dentário 12. Os testes de sensibilidade revelaram resposta negativa, enquanto os testes de percussão e palpação indicaram desconforto. A análise radiográfica revelou uma lesão periapical (Figura 2). Diante dos sinais clínicos e radiográficos, foi diagnosticado um abscesso periapical crônico.

Figura 1- Fístula intraoral, localizada na região do elemento dentário 12

Fonte: Autor

Figura 2- Tomografia computadorizada do elemento dentário 12

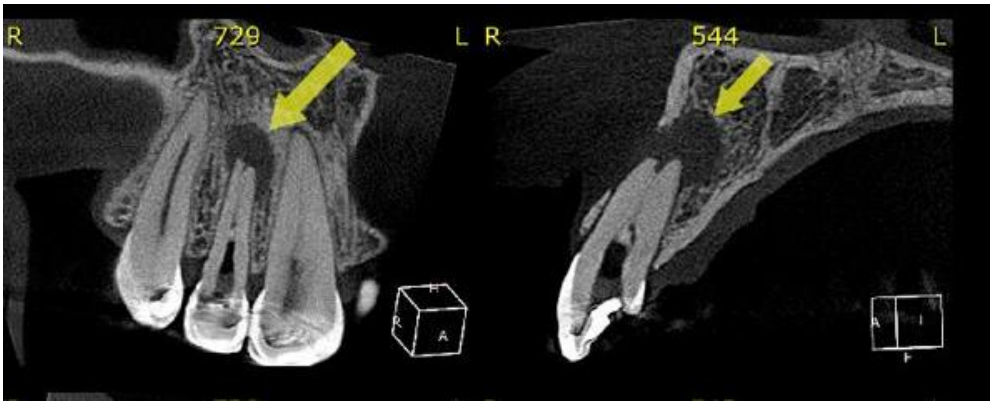

Fonte: Autor

Na primeira consulta, foi administrada anestesia de bloqueio do nervo alveolar superior anterior, utilizando mepivacaína 2% com adrenalina 1:100.000. Realizou-se a abertura coronária com a broca 1014 (KG Sorensen) para acesso aos canais radiculares, seguida da confecção da forma de conveniência e desgaste compensatório com a ponta diamantada inativa 3092 (KG Sorensen). O isolamento absoluto foi efetuado utilizando o grampo 26, arco de Ostby, lençol de borracha, perfurador, pinça porta grampo, protetor de barreira gengival e fotopolimerizador.

Após o isolamento, determinou-se o comprimento aparente do dente (CAD) de 21 mm e o comprimento provisório de trabalho (CPT) de 17 mm, iniciando a irrigação do canal radicular com Hipoclorito de Sódio 2,5% (NaOCl) e explorando inicialmente o canal com a lima K#15 de 25 mm (Maillefer Dentsply). A instrumentação do terço cervical e médio foi realizada com a lima R25/08 (Reciproc). Neste ponto, utilizou-se o localizador apical (Romiapex A-15) para a odontometria eletrônica e para a instrumentação do terço apical, alcançando o comprimento real de trabalho (CRT) de 20 mm. O canal foi então instrumentado até o CRT com limas Reciproc 25/08 e 50/05.

A irrigação final foi realizada por meio da técnica de agitação da solução irrigadora, com três ciclos de 20 segundos de Hipoclorito de Sódio 2,5% utilizando o sistema Easy Clean, seguido pelo uso de EDTA 17%. Após a aplicação do EDTA, o Hipoclorito de Sódio foi novamente utilizado para remover o EDTA, sendo ativado em três ciclos de 20 segundos com a Easy Clean. O canal foi então aspirado, seco e preenchido com medicação intracanal Ultracal XS (Ultradent), que permaneceu no interior do canal por 15 dias.

Na segunda consulta, após o período de duas semanas, observou-se a redução da fístula. Realizou-se nova instrumentação até o CRT de 20 mm com a lima 50/05, e o canal foi aspirado, seco e preenchido novamente com Ultracal XS (Ultradent), mantendo a medicação por mais 30 dias.

Na terceira consulta, constatou-se a regressão da fístula, e procedeu-se com a obturação do canal. O cimento endodôntico Sealapex (Kerr Endodontics) foi preparado e inserido no canal juntamente com o cone principal, seguido pela técnica de condensação lateral com o auxílio do condensador palmo-digital A40 e cones acessórios B8 (Tanari). Os cones foram cortados e compactados após o aquecimento do condensador. Contudo, após 30 dias, a paciente retornou com o reaparecimento da fístula. Em razão desse quadro, foi indicada e agendada uma cirurgia parendodôntica, que incluiu a apicectomia do terço apical e a curetagem da lesão endodôntica.

No dia da cirurgia, foram coletados dois tubetes de sangue da paciente, os quais foram colocados em centrífuga para segregação dos concentrados celulares. A paciente foi anestesiada com Articaína 4% com epinefrina 1:100.000 para bloqueio dos nervos alveolares anteriores superiores e nasopalatino. A incisão semi-lunar foi realizada na região do elemento dentário 12 (Figura 3). Após a realização do retalho, foi realizada osteotomia com broca esférica acoplada a alta rotação, para obter acesso à região periapical, com irrigação contínua com Soro Fisiológico 0,9%. O ápice foi cortado, e a lesão periapical foi removida, seguida pela curetagem do tecido infeccioso (Figura 3). A lesão foi acondicionada em Solução Formalina 10% e encaminhada para análise histopatológica. O concentrado celular obtido foi associado ao Bio-Oss (Geistlich Bio-Oss®) e introduzido na cavidade. O retalho foi reposicionado e suturado (Figura 3).

O regime medicamentoso pós-operatório consistiu em Amoxicilina 500 mg a cada 8 horas por 7 dias, Nimesulida 100 mg a cada 12 horas por 3 dias e Dipirona 500 mg a cada 6 horas, em caso de dor. Após 15 dias, a paciente retornou para a remoção dos pontos, avaliação do local. Foi constatada cicatrização satisfatória e ausência de sintomatologia dolorosa. Após 7 meses, paciente apresentava sinais radiográficos satisfatórios, com ausência de lesão periapical, e ausência de sinais clínicos.

Figura 3- Procedimento cirúrgico. A) Incisão semi-lunar. B) Acesso à região. C) Apicectomia. D) Acomodação do Biomaterial E) Acomodação da Membrana. F) Sutura

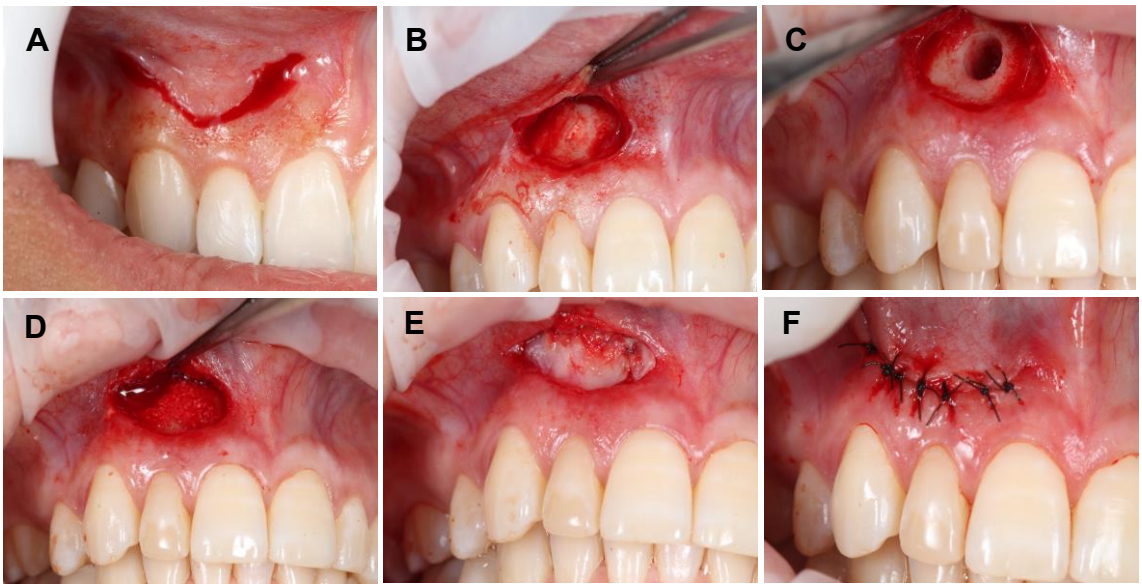

Fonte: Autor

Figura 4- Acompanhamento de 7 meses.

Fonte: Autor

4 DISCUSSÃO

A cirurgia parendodôntica é frequentemente considerada a abordagem terapêutica de escolha em casos de falha do tratamento ou retratamento endodôntico.

Embora envolva um procedimento invasivo, é reconhecida como uma alternativa conservadora, pois permite a preservação do órgão dental e contribui para a manutenção da estrutura dentária (MORETI et al., 2019). O sucesso da cirurgia depende do conhecimento aprofundado do profissional sobre as diferentes abordagens cirúrgicas e suas indicações específicas. No presente estudo, optou-se pela técnica de apicectomia seguida de curetagem periapical.

A apicectomia consiste na remoção de uma porção de aproximadamente 3 mm da raiz, permitindo o acesso ao espaço periapical e, muitas vezes, à curetagem da área. A remoção dessa porção da raiz visa eliminar possíveis complicações anatômicas e endodônticas que possam ter causado a falha do tratamento anterior (PURICELLI, 1992). Em algumas situações, a obtenção de acesso ao canal é dificultada por fatores como a presença de próteses, pinos, perfurações ou instrumentos fraturados, o que torna a obturação retrógrada uma técnica útil. Nesse procedimento, cria-se uma cavidade no ápice radicular, que é então preenchida com material biocompatível para selar o canal e evitar a penetração de patógenos (VON ARX, 2001).

A curetagem periapical, utilizada associada a apicectomia no presente estudo, é indicada para remover tecidos infectados e corpos estranhos na região periapical, como fragmentos de material obturador e instrumentos fraturados. Em casos de necrose pulpar, é possível a formação de biofilme extrarradicular, que torna a remoção convencional do agente infeccioso inviável. Nesses casos, a curetagem se torna necessária para garantir a limpeza da área afetada (KUGA, 2004). Além disso, é recomendada a realização de uma plastia apical, um procedimento que envolve o alisamento cuidadoso do ápice radicular, a fim de otimizar as chances de sucesso do tratamento (LEAL, 1998).

Outras técnicas podem ser utilizadas na cirurgia parendodôntica, como a a retro instrumentação e obturação retroativa que visam tratar lesões periapicais em dentes com canais de difícil acesso. A cirurgia envolve a curetagem apical seguida pela instrumentação do canal pelo acesso apical, utilizando materiais biocompatíveis para preencher e selar o espaço (SOARES, 2010).

Neste estudo, foi empregada a técnica de apicectomia associada à curetagem apical e enxerto com o biomaterial Bio-Oss, o que é corroborado por estudos como o

de Almeida-Filho et al. (2011), que relataram sucesso em uma cirurgia parendodôntica envolvendo apicectomia e curetagem do dente 36. Após o procedimento, o uso de um enxerto de biomaterial, como o sulfato de cálcio ou Bio-Oss, favoreceu a neoformação óssea e a recuperação da estrutura periapical. Outro estudo relevante de Cappellari (2015) evidenciou que o uso de enxertos ósseos em cirurgia periapical também resultou em boa cicatrização e recuperação funcional do dente afetado.

Em resumo, a cirurgia endodôntica desempenha um papel essencial quando a remoção do agente etiológico por meio de tratamentos convencionais não é viável, permitindo a regeneração do tecido periapical e a restauração da funcionalidade dentária. Essas técnicas, quando corretamente indicadas e realizadas, são eficazes para a resolução de complicações endodônticas persistentes.

5 CONCLUSÃO

Quando os métodos convencionais de tratamento endodôntico não são aplicáveis ou ocorrem complicações durante o procedimento, a cirurgia parendodôntica se revela uma alternativa eficaz para preservar o dente, restaurando a saúde, estética e função ao paciente.

REFERÊNCIAS

CORBELLA, S.; TASCHIERI, S.; ELKABBANY, A.; DEL FABBRO, M.; VON ARX, T. Guided Tissue Regeneration Using a Barrier Membrane in Endodontic Surgery.

Swiss dental journal, v. 126, n. 1, p. 13-25, 2016. DOI: https://doi.org/10.61872/sdj-2016-01-140. Acesso em: 29 ago. 2024.

MORETTI, L. et al. Procedimentos convencionais em endodontia: Uma revisão sobre os protocolos para o sucesso do tratamento. *Jornal de Endodontia e Saúde Oral*, v. 10, n. 3, p. 45-52, 2019.

LOPES, F. M.; SIQUEIRA JR, J. F. Fatores relacionados ao fracasso do tratamento endodôntico. *Revista Brasileira de Odontologia*, v. 15, n. 2, p. 123-134, 2020.

SIQUEIRA JR, José Freitas. Causes and management of post-treatment apical periodontitis. *The British Dental Journal*, 2014. Disponível em: https://doi.org/10.1038/sj.bdj.2014.200. Acesso em: 24 ago. 2024.

BOURGUIGNON, L. P.; ABOU-RASS, M. Técnicas de apicectomia e retro-obturação: Uma visão geral sobre o tratamento endodôntico em dentes com infecções persistentes. *Revista de Odontologia Clínica*, v. 25, n. 4, p. 356-361, 2017.

PURICELLI, E. Cirurgia Apical – Está-gio Atual. In: BOTTINO, M.; FELLER,C. (Coord). Atualização na ClínicaOdontológica: o Dia a Dia do ClínicoGeral. São Paulo: Artes Médicas, 1992.P. 23-32.

VON ARX, T.. Microsurgical instruments for root-end cavity preparation following apicoectomy: a literature review. pubmed, 2001. Disponível em: https://onlinelibrary.wiley.com/doi/10.1034/j.1600-9657.2000.016002047.x. Acesso em 29 ago. 2024.

KUGA, M.C.; TANOMARU FILHO, M.; BRAMANTE, C.M.; NISHIYAMA, C.K. Cirurgia parendodôntica com obturação simultânea dos canais radiculares. *Rev. Assoc. Paul. Cir. Dent.*, v. 46, p. 817-820, 1992.

LEAL, Jayme Maurício. Cirurgias parendodônticas: indicaçöes, contra-indicaçöes, modalidades cirúrgicas. BBO - Odontologia / LILACS, 1998. Disponível em: https://pesquisa.bvsalud.org/portal/resource/pt/lil-211197. Acesso em: 04 set. 2024.

SOARES, Janir Alves. CURETAGEM DE LESÕES PERIAPICAIS REFRATÁRIAS COM SIMULTÂNEA OBTURAÇÃO DOS CANAIS RADICULARES. REVISTA BRASILEIRA DE ODONTOLOGIA, 2010. Disponível http://dx.doi.org/10.18363/rbo.v66n1.p.76. Acesso em: 29 ago. 2024.

ALMEIDA-FILHO, Joel; ALMEIDA, Gustavo Moreira de; MARQUES, Eduardo Fernandes; BRAMANTE, Clóvis Monteiro. Cirurgia paraendodôntica: relato de caso. *Oral Sci.*, Jan/Dez. 2011, v. 3, n. 1, p. 21-25. Acesso em: 28 ago. 2024.

CAPPELLARI, T. Cirurgia do periápice associada a enxerto com biomaterial – Estudo de caso. Trabalho de Conclusão de Curso. Universidade de Santa Cruz do Sul, Santa Cruz do Sul, 2015.

DANTAS, Renata Moura Xavier. Enucleação de cisto radicular maxilar associado à apicectomia: relato de caso. *Revista de Cirurgia e Traumatologia Buco-maxilofacial*, 2014. Disponível em: http://revodonto.bvsalud.org/pdf/rctbmf/v14n3/a04v14n3.pdf. Acesso em: 24 ago. 2024.

ANDREASEN, J. O.; ANDREASEN, F. M. Tratamento cirúrgico de infecções periapicais. In: *Tratado de Endodontia*, 2. ed. Rio de Janeiro: Guanabara Koogan, 2016.