UNIVERSIDADE BRASIL

CURSO DE GRADUAÇÃO EM ODONTOLOGIA

CAMPUS FERNANDÓPOLIS

HELLEN PAULA FAGUNDES PEREIRA

O USO DA TÉCNICA DIRETA-INDIRETA EM RESTAURAÇÕES DE LESÕES CERVICAIS NÃO CARIOSAS – REVISÃO DE LITERATURA

Fernandópolis – SP

2024

CURSO DE GRADUAÇÃO EM ODONTOLOGIA

HELLEN PAULA FAGUNDES PEREIRA

O USO DA TÉCNICA DIRETA-INDIRETA EM RESTAURAÇÕES DE LESÕES CERVICAIS NÃO CARIOSAS – REVISÃO DE LITERATURA

Trabalho de Conclusão de Curso de Graduação apresentado à Universidade Brasil, como parte dos requisitos necessários para obtenção do título de Bacharel em Odontologia.

Orientador(a)
Prof(a). Caio Vinícius Lourenço Debortoli

Fernandópolis – SP

2024

Ficha catalográfica elaborada pelo Sistema de Bibliotecas da Universidade Brasil, com os dados fornecidos pelo (a) autor (a).

P489u Pereira, Hellen Paula Fagundes.
O uso da técnica direta-indireta em restauração de lesões cervicais não cariosas / Hellen Paula Fagundes Pereira - Fernandópolis-SP: Universidade Brasil, 2024.

32f.: il.; 29,5cm.

Trabalho de Conclusão de Curso, apresentado à Banca Examinadora da Universidade Brasil - Campus Fernandópolis, como parte dos requisitos para obtenção do título de Bacharel em Odontologia.
Orientador: Prof. Dr. Caio Vinicius Lourenço Debortoli.
.

1. Resinas compostas. 2. Abrasão dentária. 3. Cimentos de resinas. I. Título.

CDD 617.675

AGRADECIMENTOS

Em primeiro lugar, agradeço a Deus por tamanho amor e misericórdia para comigo, me sustentando em cada momento árduo dessa jornada. Agradeço a cada aprendizado, por sua presença em cada momento e cada pessoa que colocou em minha jornada durante esses 5 anos.

A minha mãe Marilza, a quem represento meu amor incondicional, exemplo de força e coragem. Sou grata por sempre estar ao meu lado, me fortalecendo em momentos que mais precisei. Obrigada por não medir esforços para me ver chegar até aqui.

A minha irmã Karina, minha outra fonte de amor e inspiração, que sempre esteve ao meu lado, escutando, aconselhando e enxugando minhas lágrimas durante essa jornada. Seu apoio foi essencial para realização do meu sonho. Essa realização é nossa!

Aos meus queridos professores, vou levar cada ensinamento para minha futura carreira. Em especial, ao meu orientador Caio Debortoli por ter sugerido o tema deste trabalho e depositado toda confiança durante o processo.

Aos meus amigos de faculdade, que tornaram essa jornada mais leve e feliz, em especial as meninas que dividiram a clínica comigo: Daniela, Karen, Raiany e Ellen. Fernanda, Isabela, Amanda, Bruna que sempre estiveram comigo durante toda essa jornada, muito obrigada.

Ao motorista do ônibus Carlos Detofoli, que com toda educação, cuidado e segurança esteve conduzindo a viagem durante 5 anos.

RESUMO

O aparecimento de lesões cervicais de origem não cariosa tem sido frequente na prática odontológica atual. Essas lesões se diferenciam pelo aspecto clínico e pelos fatores que as causam e sua abordagem consiste na remoção do fator causal e restauração da cavidade. A técnica direta-indireta tem se mostrado promissora para a restauração desses tipos de lesão, possuindo vantagens em relação ao polimento e saúde dos tecidos periodontais, porém, de alta exigência técnica para sua execução. Objetivos: Esta revisão visa a análise crítica de artigos e trabalhos sobre a abordagem técnica de restaurações em resina composta diretas-indiretas em cavidades cervicais de origem não cariosa, avaliando resultados e discussões em relação a aspectos relevantes no sucesso e longevidade da restauração a fim de elucidar sobre sua indicação nesses casos. Material e métodos: Foram selecionadas artigos científicos, teses, dissertações sobre o tema proposto, por meio de busca em bases de dados como Scielo, PubMED e Google Acadêmico, utilizando termos sozinhos e combinados como: Restauração Direta-Indireta, Lesão Cervical não Cariosa em língua inglesa e portuguesa. Os critérios de seleção utilizados foram trabalhos completos que abordam o tema de interesse, em língua inglesa ou portuguesa, no período de vinte anos. Artigos incompletos, resumos, ou redigidos em outros idiomas foram descartados. Os estudos foram lidos integralmente, e seus dados compilados em uma tabela para comparação. Resultados e Discussão: Diante do tema proposto, a abordagem restauradora direta-indireta se mostrou bastante promissora em casos de lesões não cariosas cervicais, porém, diversos autores relataram que fatores como experiencia clínica e habilidade técnica são cruciais e influenciam diretamente nos resultados, sendo que sua indicação clínica deve ser avaliada de acordo com aspetos variados. Conclusão: A técnica direta-indireta aparenta ser bastante promissora e com resultados favoráveis no tratamento de lesões cervicais não cariosas sendo uma escolha pertinente nesses casos. Existe a necessidade de execução de estudos clínicos randomizados devem ser realizados para análise profunda sobre os possíveis benefícios da técnica.

Palavras-chave: Resinas compostas; Abrasão dentária; Cimentos de resina.

LISTA DE FIGURAS

Figura 1 – Abrasão associada à fricção de substâncias na área gengival e perda de inserção e exposição de cemento em virtude de doença periodontal, respectivamente 14
Figura 2 – Representação de formação de lesão por abrasão, com destaque para a influência da escovação 15
Figura 3 – Representação de formação de lesão por erosão, com destaque para o desgaste das superfícies radiculares 16
Figura 4 – Erosão intrínseca, exemplo das ilhas de amálgama 17
Figura 5 – Erosão intrínseca 18
Figura 6 – Erosão extrínseca 18
Figura 7 – Abfração com destaque para formato de cunha e bordas afiadas .. 19
Figura 8 – Atrição por bruxismo e envelhecimento, respectivamente 20
Figura 9 – Diagrama de tratamento das lesões cervicais..... 21

SUMÁRIO

1 INTRODUÇÃO **6**
2 OBJETIVOS **8**
2.1 OBJETIVOS GERAIS 8
2.2 OBJETIVOS ESPECÍFICOS 8
3 MATERIAIS E MÉTODOS **9**
4 REVISÃO DE LITERATURA **10**
4.1 LESÕES CERVICAIS NÃO CARIOSAS (LCNC) 10
4.1.1 Etiologia 11
4.1.2 Diagnóstico 12
4.1.3 Tratamento 13
4.1.4 Tipos de lesões não cariosas 14
4.1.4.1 Abrasão 14
4.1.4.2 Erosão 15
4.1.4.3 Abfração 18
4.1.4.4 Atrição 18
4.2 TRATAMENTOS 20
4.2.1 Hipersensibilidade 21
4.2.2 Tratamento restaurador: direta-indireta 23
5 DISCUSSÃO **26**
6 CONCLUSÃO **28**
REFERENCIAS **29**

1 INTRODUÇÃO

Antigamente, a procura por um profissional da área de Odontologia estava diretamente ligada a episódios de dor ocasionada por cáries. Anos se passaram e as medidas difundidas na prevenção e educação em higiene bucal permitiram um decréscimo na incidência desses casos. A rotina atribulada dos dias atuais associada a novos hábitos alimentares, maior expectativa de vida, estresse, uso de drogas e álcool permitiu o surgimento das chamadas lesões não cariosas. Nesse ínterim, são buscados cada vez mais materiais, técnicas diferenciadas e procedimentos mais qualificados que visam preparos e restaurações minimamente invasivas, exigindo um grande crescimento e aprimoramento de técnicas restauradoras associadas a materiais como resina composta para casos de lesões cervicais não cariosas (SILVA, 2020).

Assim, pode-se definir as lesões cervicais não cariosas (LCNC) como sendo um desgaste irreversível de tecido dentário não relacionado à cárie e acometem principalmente as porções cervical, vestibular ou palatina dos dentes. Devido à exposição dos túbulos dentinários, as lesões normalmente estão associadas a hipersensibilidade dentária, bem como disfunções oclusais, ocasionando desconforto e problemas estéticos. Estando diretamente relacionada a faixa etária, dado o desgaste e envelhecimento natural dos dentes, a problemática torna-se uma patologia quando maior que 10 µm/ano em faces proximais ou 20 µm em faces oclusais (GARONE, 2009).

Com etiologia multifatorial mantendo uma relação intrínseca com retração gengival ocasionada por traumas durante a escovação, gengivite, periodontite crônica, hábitos funcionais, trauma oclusal e restaurações que não respeitam o espaço biológico, relacionados entre si ou atuando de maneira isolada, as chamadas LCNC apresentam-se sob quatro formas, sendo a primeira dada a ação de ácidos não bacterianos (erosão); a segunda pela perda provocada pelo atrito de um dente em outro (atrição); a terceira pelo desgaste mecânico devido ao atrito do dente com algum tipo de objeto (abrasão) e por último pela perda de tecido dental ocasionada por contato excessivo gerando tensão (abfração) (DIAS; DIAS, 2009).

O diagnóstico para essas lesões deve ser feito através de anamnese seguido de exame visual e tátil, destrinchando e buscando conhecer os hábitos alimentares, tipo de escova utilizada, técnica de escovação além de legalidades

médicas, como uso de medicamentos e presença de doenças. Completado a anamnese, deverá ser planejado um tratamento adequado, optando pela tipologia do procedimento, sendo estes não restauradores ou restauradores (PEREZ, 2012).

No mais, o profissional envolvido deve levar em consideração que ao optar por um tratamento restaurador, há demasiada dificuldade de vedamento entre a restauração e o dente, tornando de extrema importância a perfeita escolha dos materiais e a técnica utilizada. Assim, é imprescindível um conhecimento técnico e teórico aprofundados para que os resultados sejam satisfatórios e cumpram de fato com seu papel (SARODE, 2013).

Por fim, a presente revisão de literatura buscou explorar o conceito das lesões cervicais não cariosas, sua etiologia e forma de tratamento com destaque para a técnica direta-indireta por meio de pesquisas que levaram em consideração a utilização de termos específicos. As informações encontradas deverão se tornar de primordial importância para o profissional de Odontologia, favorecendo um tratamento mais adequado para o paciente.

2 OBJETIVOS

2.1 OBJETIVOS GERAIS

O objetivo do presente estudo foi realizar uma revisão de literatura, sobre as lesões cervicais não-cariosas bem como seus fatores etiológicos, diagnóstico, características clínicas e tratamentos utilizados na resolução dos mais diversos tipos de lesões.

2.2 OBJETIVOS ESPECÍFICOS

- Avaliar os fatores responsáveis pelo desenvolvimento das lesões não cariosas;
- Entender sua etiologia e prevalência;
- Elencar seus diversos tipos, apresentando as características de cada um, assim como etiologia a tratamentos;
- Apresentar as formas de tratamento geral, mas mantendo destaque para a restauração direta-indireta;
- Contribuir para que os profissionais de Odontologia tenham vasta conhecimento sobre o tema permitindo que o diagnostico seja feito de forma assertiva.

3 MATERIAIS E MÉTODOS

O presente trabalho trata-se de uma revisão de literatura embasada em uma pesquisa online como PubMed, Scielo e Google Academico levando em consideração arquivos de 2009 a 2024.

Para a pesquisa destas publicações forma empregados algumas palavras chaves consideradas de essencial importância para o artigo. Assim, os seguintes termos foram buscados nos descritores: lesões não cariosas, etiologia, tratamento, restauração direta-indireta.

Dessa forma, a pesquisa foi possível a partir de três etapas:

- Busca em base de dados com as palavras chaves mencionadas;
- Leitura dos arquivos para posterior definição do que seriam incluídos;
- Construção do trabalho a partir dos resumos feitos.

Os critérios de inclusão foram os trabalhos completos com disponibilidade na íntegra, escritos em português e inglês indexados nas bases de dados citadas com limite de temporalidade entre o período de 2009 a 2024. Além disso, foram analisados aspectos como a confiabilidade e clareza das informações apresentadas.

4 REVISÃO DE LITERATURA

4.1 LESÕES CERVICAIS NÃO CARIOSAS (LCNC)

As lesões cervicais não cariosas foram descritas pela primeira vez apenas em 1987, quando associou-se o desgaste dos dentes à fatores de ordem química e mecânica. A partir disso, pode-se definir essa tipologia pela perda de tecido duro e sadio localizado próximo a junção cemento-esmalte, impactando de forma direta a anatomia do dente, sua função e estética, trazendo como principal queixa episódios de dor (VIANA *et al.,* 2023).

Habitualmente, essas lesões estão associadas a problemas periodontais e a danos a estrutura dentária resultando em retração gengival. Além do mais, podem suscitar em retenção de placa bacteriana, comprometendo na íntegra a estrutura dentária, vitalidade pulpar e casos de hipersensibilidade graças a exposição dos túbulos dentinários (VIANA *et al.,* 2023).

As resultantes tanto funcionais quanto estéticas relacionam-se à ingestão de bebidas e alimentos ácidos, forma de escovação, refluxo, sobrecarga, tratamento ortodôntico e doenças como bulimia e anorexia. Dessa forma, pode-se afirmar uma etiologia multifatorial difundida sob a ação de diversos fatores responsáveis por causar desgaste, podendo ser classificadas em abrasão, abfração, erosão e atrição (VIANA *et al.,* 2023).

Dentre os fatores etiológicos das LCNC, enquadram-se os de origem química, explicitados por ácidos endógenos e exógenos, mecânicos, pela abrasão de objetos e físico por forças oclusias. A junção desses fatores impulsiona a diminuição e até perda da estrutura culminando em lesões que afetam esteticamente e fisiologicamente o paciente. Não podendo ser considerada uma patologia, pois o processo de degradação é considerado normal com o passar dos anos, essas lesões passam a ser vistas de maneira contraria quando compromete as funções e causam algum tipo de sensibilidade e dor, fazendo-se necessário a intervenção terapêutica (ELIA, 2017).

O desgaste dentário, forma genérica utilizada até antes do completo diagnóstico, é considerado um problema comum e com prevalência de até 97% da população, coexistindo nas mais diversas faixas etárias ou sexo. Por isso, tem havido um maior olhar para o estudo da perda de estrutura dentária devido a desgaste, já que a diminuição do número de casos de dentes cariados em

conjunção com o aumento da expectativa de vida, tem mantido os dentes em pleno uso por mais tempo (RUIZ; SILVA; CORDEIRO, 2023).

4.1.1 Etiologia

De etiologia multifatorial e mantendo interação com diversos tipos de mecanismo, excluindo-se o envolvimento de microrganismos, as lesões não cariosas, recebem a influência de ao menos dois fatores, sendo eles intrínsecos e extrínsecos (SANDIN, 2013).

Fatores extrínsecos relacionam-se a medicação e dieta, com destaque para alimentos com pH 4,5, já os intrínsecos relacionam-se a aspectos que envolvem refluxo e regurgitação, onde mediante o baixo pH, provoca destruição do esmalte e dentina. Esses fatores ainda se associam ao fato de que após o vômito é feito uma higiene bucal demasiada permitindo perda de estrutura dentária sob o fenômeno da abrasão (SANDIN, 2013).

Fatores como fricção constante pelo consumo de alimentos com consistência dura, podem amplificar uma oclusão dentária, aumentando, consequentemente, a carga de força exercida sobre os dentes. Ainda sobre outros fatores etiológicos, a própria presença de uma oclusão propicia a falta de encaixe entre os dentes, gerando pontos prematuros de contato com forças excessivas em lugares específicos, resultando em desgastes localizados. O desgaste gerado pode ser maximizado ainda pela presença de antigas restaurações que criam formas irregulares na superfície, provocando o acúmulo de biofilme devido a dificuldade de higienização. Além dos fatores citados acima, a ação mecânica de atos como roer unhas, uso de palito de dente, ranger dentes e inserir objetos na boca, culminam por gerar uma nova lesão não cariosa (SANDIN, 2013).

No mais, em adição aos fatores já expostos, as alterações ocorridas no campo da alimentação, com uso de alimentos processados e contendo elevado coeficiente ácido, permitem uma maior ação do pH sobre os dentes, dificultando a atuação do pH bucal na recuperação para níveis menos erosivos. Aspectos impostos pelo atual padrão de vida como estresse, influenciam de maneira significativa nos hábitos para funcionais, a exemplo do bruxismo, caracterizado pela força excessiva sobre os dentes, resultando também no decrescimento do indivíduo em manter uma rotina adequada de higiene bucal, potencializando assim, o aparecimento de outros tipos de etiologias (SANDIN, 2013).

As influências genéticas e as condições sistêmicas que alteram a composição da saliva ou sua quantidade também não podem ser deixadas de lado. A saliva desempenha um papel crucial na remineralização dos dentes e na neutralização dos ácidos bucais, dessa forma, qualquer fator que afete a produção salivar ou altere suas propriedades pode predispor e facilitar o desencadeamento de lesões não cariosas (SANDIN, 2013).

Sem predileção por idade ou sexo, essas lesões podem e devem ser intensificadas com o passar da idade, onde é comum observar um efeito cumulativo das lesões. Sobre sua localização, observa-se uma maior recorrência nas regiões cervicais, já que estas apresentam uma camada mais fina de esmalte, maior concentração de apatita carbonatada e ligação entre esmalte e dentina menos resistente (SANDIN, 2013).

Em suma, a interação de todos os fatores etiológicos pode acelerar a progressão permitindo uma abordagem mais complexa e desafiadora em relação ao tratamento. Devido a sua multifatorialidade, é de extrema importância que se tenha uma conduta que leve em consideração todos os possíveis fatores de ordem ambiental, comportamental e fisiológico que levarão a estratégias preventivas multifacetadas (SANDIN, 2013).

4.1.2 Diagnóstico

Um diagnóstico das lesões não cariosas de forma rápida e precisa é essencial para a escolha de um tratamento assertivo. Dessa forma, a primeira e principal forma de abordagem consiste no exame visual, em que o profissional responsável deve levar em conta a forma, aparência, localização e tamanho das lesões. De forma não invasiva e econômica, esse tipo de exame apresenta algumas limitações principalmente na detecção de lesões que ainda se apresenta em sua forma inicial e portanto, com pouca profundidade. Buscando sanar essas limitações, o profissional tem ainda em mãos exame tátil, radiografia, tomografia de coerência óptica (OCT), para complementação do exame visual, que vão atuar como fornecedores de informações adicionais sobre a lesão (RUIZ; SILVA; CORDEIRO, 2023).

O exame tátil atua como método avaliativo da textura superficial e dureza da lesão, contribuindo na identificação de tecidos moles e duros. Por sua vez, exames radiográficos buscam avaliar através das profundidades, o envolvimento de tecidos do entorno. De modo mais moderno, a OCT explicita imagens de alta

resolução para definição da estrutura dentária. Nesse tocante, quando utilizados em conjunto, como complementação dos resultados, esses exames permitem uma melhor visualização e entendimento da lesão contribuindo para o profissional de odontologia na escolha de um plano de tratamento específico e apropriado para cada paciente (RUIZ; SILVA; CORDEIRO, 2023).

Os avanços tecnológicos assistidos com o passar dos anos, contribuíram para novas formas de detecção e diagnósticos das lesões não cariosas. O uso de imagens de fluorescência induzida por luz (QLF), são responsáveis por mensurar o grau de desmineralização da superfície dentária, dando resultados quanto a gravidade e progressão das lesões (RUIZ; SILVA; CORDEIRO, 2023).

Sendo assim, todas essas formas de diagnóstico, utilizadas de forma conjunta ou não, trazem um papel primordial na identificação precoce e na escolha de um tratamento adequado aos mais diversos tipos de lesão. Através de métodos mais modernos, como as imagens de alta resolução e tomografia, os profissionais têm a capacidade de identificar com maior precisão, permitindo assim, um diagnóstico que busque uma melhor e maior eficácia (RUIZ; SILVA; CORDEIRO, 2023).

4.1.3 Tratamento

Após anamnese e exames necessários é possível fechar o diagnóstico e definir um plano de tratamento. Assim, uma das primeiras formas de tratamento, posto sua fácil execução e aplicação, resume-se ao uso de substâncias denominadas de dessensibilizantes, com função principal de eliminar a sensibilidade (ALMEIDA; CARVALHO, 2020).

Outra metodologia de tratamento baseia-se na utilização de sistemas adesivos para obliteração dos túbulos dentinários. De fácil aplicação e imediata eficiência, os adesivos têm como função básica selar a entrada dos túbulos dentinários graças a formação de camada hibrida, composta por dentina e o próprio adesivo (ALMEIDA; CARVALHO, 2020).

Ao passo que o profissional observa a presença também de perda tecidual comprometendo a função estética e anatômica, deve ser indicado o uso de restaurações adesivas diretas. Desses, o principal material restaurador indicado são os cimentos de ionômero de vidro resino-modificado e resinas compostas (ALMEIDA; CARVALHO, 2020).

Em últimos casos, a terapia restauradora com resina composta, com grande semelhança de propriedade com estruturas dentais, mostra-se como forma viável ao estabelecer uma maior durabilidade do tratamento clínico (ALMEIDA; CARVALHO, 2020).

4.1.4 Tipos de lesões não cariosas

4.1.4.1 Abrasão

Advinda do latim *abrasione*, significando raspagem, o processo de abrasão pode ser definido pelo desgaste mecânico e perda de estrutura dental recorrente de situações traumáticas como escovação com força excessiva, uso de dentifrícios muito abrasivos ou mesmo pelo contato direto com objetos estranhos na superfície dental (figura 1) (MAROTO, 2014).

Figura 1 - Abrasão associada à fricção de substâncias na área gengival e perda de inserção e exposição de cemento em virtude de doença periodontal, respectivamente

Fonte: DIAS, *et al.,* 2014

Esse processo ocorre de forma lenta e gradativa onde a área mais atingida são as chamadas zonas cervicais, gerando pontos de sensibilidade, exposição e em alguns casos, necrose pulpar (DIAS, *et al.,* 2014).

A principal etiologia ligada a abrasão é a forma errônea de escovação, seja força excessiva, técnica ou frequência, características da escova como rigidez das cerdas aliada ao uso incorreto de fio dental e palito de dentes, dentifrício utilizado ou mesmo a entrada de objetos estranhos na cavidade bucal (figura 2) (DIAS, *et al.,* 2014).

Figura 2 – Representação de formação de lesão por abrasão, com destaque para a influência da escovação

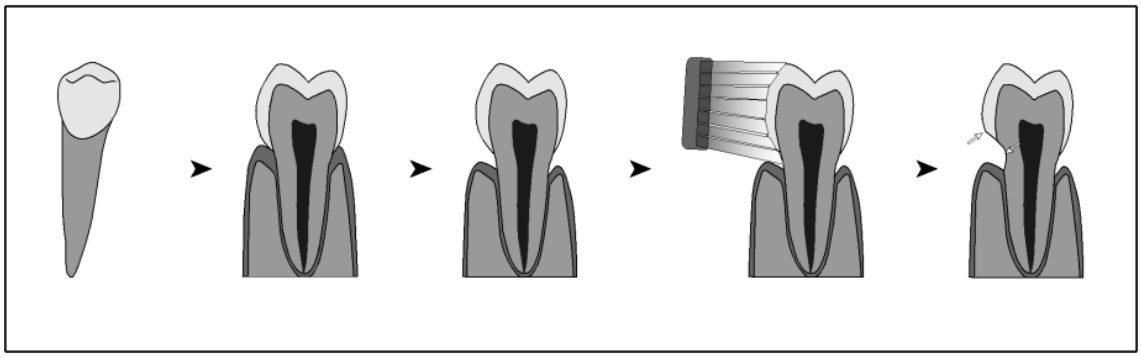

Fonte: SANDIN, 2013

Mantendo a escovação como prevalente no número de casos, estudos demonstram que diversos pacientes, dada a rotina corrida do dia a dia, impõe uma força exagerada no momento da escovação, ocasionando retração gengival com consequente exposição da dentina. No mais, fatores ligados aos materiais também mantém relação direta com a gravidade das lesões. Assim, pH, dentifrício utilizado, rigidez das cerdas da escova, comprimento do cabo influenciam na forma que o paciente irá escovar o dente, impondo maior força (PINHEIRO *et al.,* 2020).

Essa tipologia de lesão, atinge a parte cervical das faces vestibulares de vários dentes, mas destaca-se uma maior prevalência em incisivos, caninos e pré-molares. Sua forma clínica é uma lesão rasa, lisa, polida, dura, de contornos regulares, margens bem definidas, sem a presença de biofilme ou descoloração. A forma das lesões, bem como sua localização apresentam-se de maneira diferenciada em cada caso e Co dependem da ação e do objeto utilizados. Dessa forma, uma escovação com força excessiva gera lesões cervicais na junção entre cemento e esmalte, simplesmente por ser uma região mais frágil que o esmalte. Casos concatenados a profissão de cada paciente, expõe a incisal a forma de chanfro (SANDIN, 2013).

4.1.4.2 Erosão

Com significado de corroer pouco a pouco, esse tipo de lesão conforma-se a partir da destruição gradual de alguma superfície através de um processo químico ou eletrolítico. Os ácidos envolvidos não são advindos de bactérias, mas sim de ácidos intrínsecos, extrínsecos e idiopáticos de acordo com a origem que

a provocam, podendo ser de fonte endógena, exógena ou desconhecida, respectivamente (SANTOS, 2018).

Quando compara a cárie, a erosão apresenta-se de forma diferente por ser considerada uma forma irreversível do tecido do dente por intermédio de um processo químico não envolvendo qualquer tipo de ácido bacteriano não ocorrendo em local que não tenha placa bacteriana (MAROTO, 2014).

Sua incidência é visualizada em todos os dentes, deixando, ainda em seu estado inicial, uma superfície rasa, lisa e opaca. Ao atingir a dentina, apresenta uma superfície lisa e polida, que com o passar do tempo, mostram-se maiores, arredondadas, lisas e sem alteração de cor. Ainda apresenta como características clínicas a perda de vitalidade pulpar, concavidades em superfícies oclusais ou incisais encurtados e sem proporcionalidade entre a relação de largura/comprimento, exposição pulpar e sensibilidade persistente (MAROTO, 2014).

A etiologia se mostra, como em todos os casos de lesões não cariosas, de forma multifatorial e complexa, com atividades química e mecânica agindo concomitantemente. Assim, as características das lesões apresentam variação de acordo com a trajetória do ácido envolvido, por isso para erosões do tipo extrínsecas as primeiras superfícies a serem atingidas são os vestibulares dos dentes superiores; enquanto erosões intrínsecas, as lesões podem ser observadas no dorso da língua, faces palatinas de dentes superiores e faces oclusais de elementos inferiores (figura 3) (SANTOS, 2018).

Figura 3 – Representação de formação de lesão por erosão, com destaque para o desgaste das superfícies radiculares

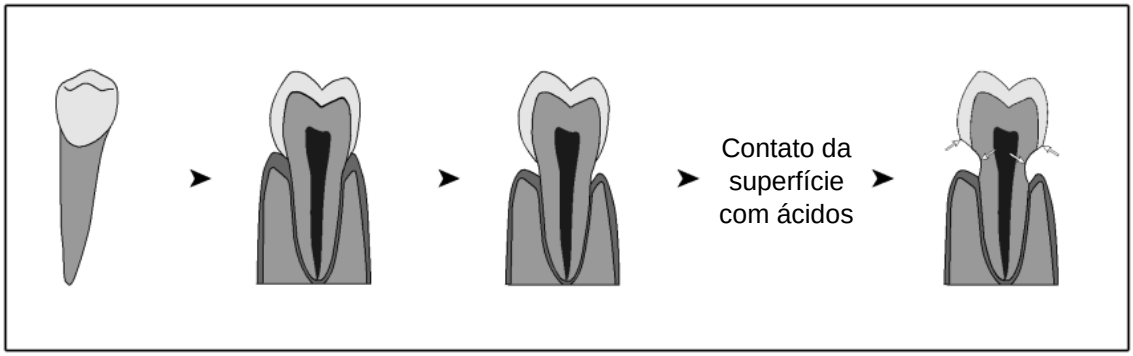

Fonte: SANDIN, 2013

A partir do momento que a erosão atinge a dentina, há presença de muita sensibilidade a variações térmicas devido a dissolução ácida e da ampliação da

exposição dos túbulos dentinários. Para casos que o paciente tenha restaurações com amalgama de prata, estas tendem a projetar-se na superfície dentária, resultando nas chamadas ilhas de amalgama (figura 4) (DIAS, *et al.,* 2014).

Figura 4 - Erosão intrínseca, exemplo das ilhas de amálgama

Fonte: DIAS, *et al.,* 2014

Considerada de difícil diagnóstico, o tratamento de lesões motivadas pela erosão passa pela prevenção e controle. A prevenção deve ser feita mediante a dieta do paciente, atribuindo um caráter multidisciplinar ao envolver a participação de um nutricionista. No mais, deve haver uma menor e rápida ingestão de ácidos durante as refeições. Após a exposição é recomendado a neutralização com leite e derivados, pastilhas antiácidas, bochechos com bicarbonato ou uso de goma de mascar sem açúcar. O ato de escovar os dentes deve aguardar ao menos uma hora, para permitir que a saliva atue na remineralização da superfície atacada (DIAS, *et al.,* 2014).

Imposto essas medidas e não havendo avanços é recomendado a proteção da área atingida com selantes, vernizes e para casos avançados, tratamento restaurador (SANTOS, 2018).

Erosões do tipo intrínseca são causadas por ácidos de origem endógena especificamente por ácidos gástricos provenientes de vômitos, refluxos, abuso de álcool, distúrbios alimentares (como anorexia e bulimia), gravidez, disfunção gástrica, hérnia de hiato, úlcera péptica e duodenal, gastrite, úlcera, hipertireoidismo e em pacientes submetidos a cirurgia bariátrica (figura 5).

Com pH elevado, esses ácidos promovem a desmineralização de dentes superiores, com maior frequência, de pré-molares e molares inferiores (MAROTO, 2014).

Figura 5 - Erosão intrínseca

Fonte: DIAS, *et al.,* 2014

A erosão extrínseca é ocasionada por ácidos exógenos presentes em alimentos, medicamentos e meio ambiente. Nos alimentos, se dá pelo contato com ácidos e cítricos e pelo meio ambiente, acontece pelo contato com piscinas com excesso de cloro, exposição a agentes corrosivos. Esse tipo de lesão pode ser observado com maior frequência em incisivos, caninos e pré-molares em sua face vestibular (figura 6) (MAROTO, 2014).

Figura 6 - Erosão extrínseca

Fonte: DIAS, *et al.,* 2014

Ainda sem estudos que confirmem sua origem, a erosão idiopática mostra-se ainda como uma incógnita pelo fato de testes e anamnese não serem capazes de confirmar uma explicação etiológica (MAROTO, 2014).

4.1.3 Abfração

Utilizado para descrever uma lesão com formato em “V”, a abfração tem sua identificação feita através de bordas nítidas na região cervical dos dentes, onde fica sugerido a ação de forças oclusais mastigstórias nas áreas de hiper ou má oclusão, propiciando a exposição de apenas um dente ou de um conjunto a uma intensa força de compressão que resultam em fendas e microfaturas no esmalte e dentina que se propagam até que haja um completo deslocamento de parte do esmalte, formando uma cavidade (figura 7) (GONÇALVES, 2021).

Figura 7 – Abfração com destaque para formato de cunha e bordas afiadas

Fonte: DIAS, *et al.,* 2014

Esse fenômeno ainda pode ser visto em pacientes cuja mastigação considerada não ideal, expõe os dentes a ação de uma força lateral, permitindo que durante ato de mastigação, o dente se curve, produzindo tensão na junção amelocementárias, rompendo a estrutura da dentina e esmalte e separando-os (GONÇALVES, 2021).

As lesões podem ser reconhecidas a partir de seu formato cuneiforme com formato de cunha, ângulos vivos e bem definidos e quando comparado a outros tipos de lesões, mostra-se com maior profundidade, atingindo comumente a região cervical dos dentes (MAROTO, 2014).

A maneira de se tentar evitar a progressão das lesões consiste em ajuste oclusal e instalação de uma placa miorrelaxante em pacientes com bruxismo ou apertamento. A cavidade formada, normalmente recebe um tratamento restaurador buscando devolver a forma e a estética perdidas (GONÇALVES, 2021).

4.1.4 Atrição

Descrito pelo ato de desgaste dos dentes através do atrito direto entre outros dentes ou mesmo pelo intermédio da ação de uma massa intermediária, a atrição resulta na perda de estrutura dentária, estando diretamente ligada a idade, atingindo principalmente superfícies oclusais, incisais e linguais de dentes anteriores superiores e superfícies vestibulares de dentes inferiores (figura 8) (MAROTO, 2014).

Figura 8 – Atrição por bruxismo e envelhecimento, respectivamente

Fonte: DIAS, *et al.,* 2014

Sua forma clínica de reconhecimento é a presença de facetas nas planas dos dentes superiores e inferiores, avançando de forma contínua podendo ser acelerado pela tipologia de dieta. Feito seu diagnóstico e confirmado sua relação com o desgaste fisiológico não fica recomendado nenhum tipo de tratamento. Porém, quando há destruição excessiva da estrutura dentária, com presença de sensibilidade e comprometimento da estética fica indicado processo de restauração para restituição da dimensão vertical e melhoria de função (MAROTO, 2014).

4.2 TRATAMENTOS

Os tratamentos para as lesões não cariosas devem ser definidos através de uma minuciosa anamnese, responsável por reter informações sobre hábitos alimentares, escova e pasta de dentes utilizadas, técnica de escovação, doenças, entre outros e exame físico que deverão guiar o profissional até um diagnostico claro e objetivo. O resultado, portanto, deve seguir orientações que passam desde a dieta, escovação, controle de estresse e ansiedade, ajuste oclusal ou tratamento restaurador. Assim, pode-se afirmar que o tratamento para esses tipos de lesões fica respaldado na eliminação do fator etiológico, na terapia dessensibilizante e para casos específicos, tratamento restaurador (figura 9) (DIAS *et al.,* 2014).

Figura 9 – Diagrama de tratamento das lesões cervicais

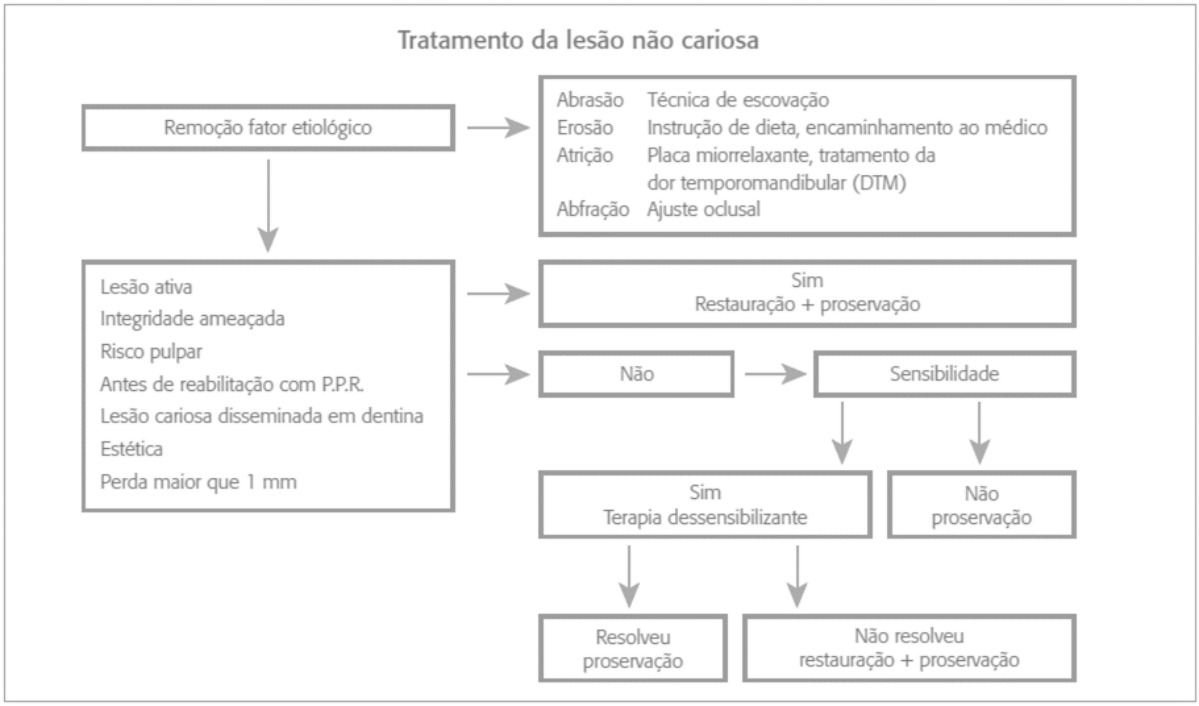

Fonte: DIAS, *et al.,* 2014

4.2.1 Hipersensibilidade

Hipersensibilidade pode ser definida como uma dor, geralmente com curta duração, dada em resposta a estímulos térmicos (principalmente frio), evaporativos (jato de ar da seringa tríplice), tácteis (escovação dentária e sondagem com instrumento metálico), osmóticos (doces) ou químicos (alimentos ácidos) (DIAS *et al.,* 2014).

De forma geral, a hipersensibilidade surge quando há perda de esmalte ou cemento, com exposição da dentina. O problema é diagnosticado através de sonda exploradora, aplicada de forma mésio-distal na região de cada dente em que o paciente relata dor (DIAS *et al.,* 2014).

Como formas de tratamento, a principal fonte é a remoção do fator etiológico e diminuição da permeabilidade por meio de vedamento mecânico dos túbulos dentinários ou alteração da transmissão do impulso nervoso pelas fibras nervosas. Dessa forma, o profissional de odontologia pode prescrever o tratamento em consultório ou em casa, podendo ser indicados tratamentos a laser, pastas dentais, soluções para bochecho, géis e vernizes, todos à base de flúor associado a substâncias específicas para o controle da dor, como é o caso do cloreto de estrôncio e dos produtos à base de sais de potássio. Atualmente, alguns produtos foram lançados como derivados de caseína, Novamin®,

arginina e nano-hidroxiapatitas, também com o objetivo de auxiliarem no tratamento da hipersensibilidade (DIAS *et al.,* 2014).

O passar dos anos permitiu que o uso dos lasers sofresse aperfeiçoamentos e com isso, o tratamento da hipersensibilidade tratada de forma assertiva. O uso de laser cirúrgicos ou de alta potência e os laser terapêuticos ou de baixa potência pode ser utilizados associados a meios ativos, a exemplo do laser Nd:YAG (que apresenta um meio ativo sólido, o cristal de ítrio-alumínio-granada, dopado com o elemento químico neodímio) ou o laser de CO2 (que apresenta um meio ativo gasoso, tendo como facilitadores os gases de He, N2 e CO2). Por ser um laser de alta intensidade permite a fusão da dentina e consequente liberação dos túbulos dentinários, diminuindo assim a movimentação de fluidos no interior dos dentes (DIAS *et al.,* 2014).

De forma geral, os lasers mostram-se como importantes atuantes em casos de hipersensibilidade, mas exigem elevado custo. Por isso, uma opção mais econômica de tratamento seria os lasers de baixa potência, como laser gasoso de HeNe (hélio e neônio), ou o laser de diodo de GaAlAs (arseneto de gálio e alumínio). Essa tipologia de laser atua em baixos comprimentos de onda, estimulando a circulação e atividade celular e desencadeando um aumento de excitação nas terminações nervosas culminando em uma ação analgésica imediata e tardia (DIAS *et al.,* 2014).

Uma outra indicação para esses casos é o uso de flúor. Diminuindo a permeabilidade da dentina e a tornando mais resistente e insolúvel, sua aplicação pode ser feita em meio clinico ou apenas pelo paciente. Para tal, fica indicado o uso de flúor caseiro compondo pastas de dentes, bochechos e aplicações com moldeira de gel (DIAS *et al.,* 2014).

Cloreto de estrôncio e sais de potássio são outros tipos de tratamento que contribuem para a hipersensibilidade. O primeiro promove a oclusão dos túbulos dentinários por meio da deposição de partículas sobre a superfície exposta, provocando uma diminuição da exposição das terminações nervosas dos odontoblastos. Já o segundo tipo, com exemplos de nitrato de potássio, citrato de potássio, oxalato de potássio e cloreto de potássio, são responsáveis pela despolarização das terminações nervosas dos odontoblastos, impedindo a propagação do impulso nervoso com consequente descontinuação da dor. Tanto um como outro estão presentes em cremes dentais específicos ou fazendo

associação com flúor como forma de aplicação em consultórios (DIAS *et al.,* 2014).

Como última forma de tratamento não envolvendo algum tipo de procedimento cirúrgico está a utilização de dessensibilizantes resinosos. Estes, por conta das resinas, vedam os túbulos dentinários provocando seu selamento.

De forma invasiva, ficam reservadas as cirurgias plásticas periodontais, realizadas nas gengivas, mucosa ou osso alveolar, para prevenção ou correção de defeitos ligados a anatomia, trauma ou aqueles induzidos por biofilme (DIAS *et al.,* 2014).

4.2.2. Tratamento restaurador: técnica direta-indireta

A presença de lesões não cariosas nem sempre terá como forma de tratamento um procedimento restaurador, porém para os casos em que a progressão da lesão se encontra em fase de comprometimento da vitalidade, funcionalidade e estética do dente, a técnica mostra-se como a mais indicada (SANTOS; NOBRE, 2023).

A partir do momento que esta tipologia for a mais indicada, o profissional deve ter um olhar atento a escolha do material visando um maior sucesso final. Nesse tocante, as resinas compostas comportam-se como as mais indicadas para a realização desse tipo de procedimento posto que, em comparação a outros materiais como as restaurações cerâmicas, possui longevidade clinica além de grandes propriedades estéticas e físicas e alta fidelidade ótica e colorimétrica em relação a dentina e ao esmalte (FAHL, 2015).

Vista como um grande desafio de tratamento aos profissionais, as lesões cervicais avançadas e apresentando difícil acesso, tem a técnica direta-indireta como sua principal forma de tratamento. Sua forma com as margens das lesões normalmente localizadas no cemento ou dentina, prejudicam a adesão das resinas ao substrato. Dessa forma, a dentina mostra-se esclerótica dado seu tempo de exposição na cavidade bucal e por isso, há grande influência na resposta ao estímulo de adesão, interferindo de maneira direta na longevidade da restauração (FAHL, 2015).

Como uma melhor forma de tratamento, visando principalmente a questão da longevidade, os profissionais lançam mão da técnica de restauração direta-indireta. Como forma de representação, a técnica é realizada no momento em que a resina composta é esculpida diretamente no dente, sem alguma

preparação de ácido e adesivo, sendo posteriormente removida da superfície dental. Após isso, deve ser feito tratamento térmico, acabamento e polimento e por último, adesão indireta no dente (SANTOS; NOBRE, 2023).

O acesso à lesão e a manipulação da resina tornam-se menos complicados nessa técnica e as etapas de acabamento e polimento, por serem realizadas fora da cavidade bucal diminuem as chances de contaminação por saliva, sangue e outros fluidos. Além disso, a facilidade para reproduzir a forma anatômica e os contornos aumentam, quando compara-se a técnica direta. Como o término é definido com lapiseira na peça e o acabamento dessa região é realizado no meio extrabucal, torna-se mais simples e efetiva a adaptação marginal dessas restaurações, sendo isso uma dificuldade recorrente em restaurações diretas de LCNC (WARMLING, 2019).

Diante disso, o fato de a técnica direta-indireta apresentar facilidades de execução e de ser mais confortável ao paciente, faz com que ela seja uma boa opção para restaurações de lesões cariosas consideradas de difícil acesso e isolamento, como em dentes posteriores. Outra vantagem apresentada por essa técnica é a realização do procedimento em apenas uma sessão clínica, com tempo médio de aproximadamente 40 minutos para cada restauração, sendo assim, uma técnica com bom custo-benefício para a rotina clínica (WARMLING, 2019).

Em suma, o surgimento dessa técnica apresentou-se como uma alternativa mais positiva e viável quando comparada as técnicas direta e indireta. Dessa forma, autores como Fahl (2015), destacam melhorias em relação a propriedades mecânicas como:

- Qualidade da restauração;
- Menor tempo de exposição a foto polimerização, visto que o tempo está relacionado a intensidade de energia necessária para conversão dos monômeros presentes na resina em polímeros;
- Maior resistência;
- Mais fidelidade de cor (FAHL, 2015).

De forma mais explicativa, um benefício apresentado pela técnica é a fotoativação adicional feita de forma extraoral por um maior tempo, que em outras formas de técnica não é feita intraoral dado o risco de superaquecimento da polpa. Outra vantagem proporcionada pela técnica é que ela otimiza as propriedades mecânicas realizando um tratamento térmico, que é um

complemento à polimerização, e proporciona aumento da conversão dos monômeros em polímeros (FAHL, 2015).

5 DISCUSSÃO

Para os profissionais de odontologia, problemas relacionados a cavidade oral sempre estiveram presentes. Inicialmente, eram reconhecidos apenas casos envolvendo cáries, mas com o aumento da expectativa de vida, hábitos concatenados a higiene e alimentação e a rotina imposta pelo dia a dia, levaram a uma relação direta com o aumento de casos das chamadas lesões não cariosas. Esse aumento foi de encontro com a diminuição do número dos casos de cáries, tornando o tema de real importância para profissionais, possibilitando assim, um assertivo diagnostico com posterior tratamento (SANTOS; NOBRE, 2023).

Dessa forma, o desgaste e até a perda de estrutura dentária caracterizam as lesões não cariosas. Esse processo é desenvolvido de forma cumulativa, porém agravado por diversos motivos, a exemplo de força excessiva durante escovação, dieta a base de alimentos e bebidas ácidas, má oclusão e doenças pré-estabelecidas, tornando sua etiologia multifatorial (SANTOS; NOBRE, 2023).

Entende-se que para o controle e tratamento completo desses tipos de lesões, é de suma importância identificar as causas para depois decidir pelo tratamento. Assim, um diagnóstico assertivo depende de uma anamnese bem-feita, onde deve ser verificado as características e formas das lesões bem como os diversos hábitos dos pacientes (SANDIN, 2013).

Após o levantamento dos fatores etiológicos, o próximo passo reside na orientação do paciente ao tratamento designado. Primeiramente, o profissional deve se incumbir de retirar os hábitos que desencadearam ou até intensificaram as lesões, seguido da indicação de agentes dessensibilizantes, para os casos de relato de sensibilidade e por último, a indicação de tratamento restaurador, para casos relacionados a função estética, dor, redução do grau da lesão e perdas adicionais de estrutura dental (MAROTO, 2014).

Dentre as técnicas de restauração mais comuns e indicadas para o tratamento das lesões não cariosas, a técnica direta-indireta se apresenta como uma ótima alternativa. A técnica apresenta como vantagens o aperfeiçoamento das propriedades físicas do material através do tempo de fotopolimerização. Um outro destaque positivo da técnica é o alto grau de precisão visto durante as etapas de acabamento e polimento, já que são feitos de forma extraoral, necessitando de poucos ajustes intraorais. No mais, ainda fica possível destacar a facilidade de execução e de conforto ao paciente principalmente em casos de

restauração de difícil acesso e isolamento. Além disso, o tratamento pode ser realizado em uma única sessão com tempo médio de 40 minutos (HOFFMANN, 2023).

Nesse ínterim, é possível destacar a importância do conhecimento do profissional de odontologia a respeito de cada tratamento visando a garantia da longevidade e assertividade dos resultados. Para tal, a revisão de literatura buscou elucidar de forma clara e objetiva as diversas etiologias com destaque para o tratamento de restauração direta-indireta. Foi observado ainda diversos protocolos para tratamento de tais lesões, guiando os profissionais a elaborar variados planos de tratamento que podem sofrer modificações de acordo com o paciente e sua etiologia.

Por fim, apesar de uma gama de estudos existentes a respeito da etiologia, diagnóstico e tratamento das lesões não cariosas, ainda se observa a necessidade de maiores informações com o objetivo de nortear os profissionais com uma abordagem mais ampla sobre a técnica direta-indireta a fim de um melhor a maior preparo para os possíveis casos.

6 CONCLUSÃO

Após toda explanação, fica possível inferir que as lesões não cariosas são consideradas grandes desafios sendo cada vez mais frequentes na pratica do dia a dia, impactando de forma direta a vida dos pacientes tanto em função de sua anatomia, funcionalidade e estética.

Devido sua etiologia multifatorial, é imprescindível uma abordagem profissional que leve em consideração o histórico clínico do paciente, bem como estilo de vida, histórico odontológico, além de uma minuciosa avaliação intraoral, buscando identificar o fator etiológico responsável pela lesão.

Com diversas tipologias de tratamento, o profissional deve ser ciente e ter conhecimento suficiente a respeito no momento de adoção de tratamento buscando o que melhor se adeque as características individuais apresentadas por cada paciente e das lesões, considerando-se fatores como sintomas, quantidade de perda tecidual e necessidade de reabilitação estética do elemento dental. É impreterível para a longevidade e sucesso do tratamento reabilitador a remoção dos fatores etiológicos envolvidos nos processos de perda de tecidos dentais mineralizados advindos das lesões não cariosas.

Sendo assim, pode-se dizer que a técnica direta-indireta se mostra a melhor opção para os casos em que o acesso a lesão é dificultoso e se busca uma maior longevidade clínica. Além disso, o conforto e satisfação do paciente devem ser considerados ao escolher esse tipo de técnica, uma vez que resulta da ausência de acabamento dentro da cavidade oral, resultando em menor tempo de trabalho intraoral e menores chances de irritações ou danos à margem gengival próxima da restauração.

Por fim, para que haja uma prevenção significativa desse tipo de patologia é necessário que os profissionais estejam respaldados por um profuso conhecimento para não só definir o melhor tratamento, mas também ser capaz de conscientizar a população em relação a sua origem, principais sintomas e características que levam ao surgimento das lesões não cariosas.

REFERENCIAS

ALMEIDA, K. M. V.; CARVALHO, P. L. **Abordagem e manejo das lesões não cariosas.** Trabalho de Conclusão de Curso (Graduação em Odontologia) – Universidade de São Francisco, Bragança Paulista, 2020. Disponível em: https://lyceumonline.usf.edu.br/salavirtual/documentos/3474.pdf. Acesso em: 31 ago. 2024.

DIAS, A. R. C.; DIAS, K. R. H. C. Tratamento de lesões cervicais. **Pro-Odonto Estética,** São Paulo, v. 3, n. 2, p. 67-103, 2009.

DIAS, *et al.* Tratamento de lesões cervicais. *In:* PEREIRA, J. C.; ANAUATE-NETTO, C.; GONÇALVES, S. A. **Dentística: Uma abordagem multidisciplinar.** São Paulo: Artes Médicas, 2014, p. 195-212. Disponível em: https://www.researchgate.net/publication/265476664_Dentistica_Uma_Abordagem_MultidisciplinarPereira_J_C_Anauate-Netto_C_Goncalves_S_M_A1a_Ed_Ed_Artes_Medicas_2014. Acesso em: 01 set. 2024.

ELIA, L. C. F. M. **Avaliação clínica longitudinal de restaurações de resina composta em lesões cervicais não cariosas utilizando as técnicas direta e semidireta: estudo randomizado.** Tese (Pós-graduação em Odontologia Restauradora) – Universidade Estadual Paulista, São José dos Campos, 2017. Disponível em: https://repositorio.unesp.br/items/becd222b-ad9e-4c11-8cc0-17707078048c. Acesso em: 01 set. 2024.

FAHL, N. J. Direct-indirect class v restorations: a novel approach for treating noncarious cervical lesions. **Journal of Esthetic and Restorative Dentistry,** v. 27, n. 5, p. 267-284, 2015. Disponível em: https://pubmed.ncbi.nlm.nih.gov/26031691/. Acesso em: 31 ago. 2024.

GARONE, F. W. **Lesões não cariosas: o novo desafio da odontologia**. São Paulo: Santos; 2009. Disponível em: https://repositorio.usp.br/item/001701171. Acesso em: 01 set. 2024.

GONÇALVES, C. M. **Lesões cervicais não cariosas e sua relação com o periodonto: revisão de literatura.** Trabalho de Conclusão de Curso (Graduação em Odontologia Restauradora) – Universidade Estadual de Londrina, Londrina, 2021. Disponível em: https://www.uel.br/graduacao/odontologia/portal/pages/arquivos/TCC2020/Caroline%20Miorin%20Goncalves.pdf. Acesso em: 31 ago. 2024.

HOFFMANN, D. G. N. **Técnica direta-indireta em restaurações classe v: relato de caso.** 2023. Trabalho de Conclusão de Curso (Bacharel em Odontologia) – Universidade Federal do Amazonas, Manaus, 2023. Disponível em: https://redenorte.ufam.edu.br/Record/oai:localhost:prefix-7007/Details. Acesso em: 01 set. 2024.

MAROTO, M. N. **Lesões não cariosas: etiologia e tratamento.** Trabalho de Conclusão de Curso (Graduação em Odontologia) – Universidade do Sagrado Coração, Bauru, 2014. Disponível em: https://repositorio.unisagrado.edu.br/jspui/bitstream/handle/647/1/Lesoes%20nao%20cariosas%20etiologia%20e%20tratamento%20%28181781%29.pdf. Acesso em: 01 set. 2024.

PEREZ, C. dos R. *et al.* Restoration of noncarious cervical lesions: When, why, and how. **International journal of dentistry**, v. 2012, p. 1–8, 2012. Disponível em: https://pubmed.ncbi.nlm.nih.gov/22216032/. Acesso em: 31 ago. 2024.

PINHEIRO, C. F. *et al.* Lesões não cariosas: revisão de literatura. **E-Acadêmica,** Vargem Grande Paulista**,** v. 2, n. 2, p. 1-11, 2020. Disponível em: https://eacademica.org/eacademica/article/view/27. Acesso em: 01 set. 2024.

RUIZ, L. J. B.; SILVA, M. D.; CORDEIRO, R. P. Lesões cervicais não cariosas: revisão da literatura. **Revista Contemporânea**, Curitiba, v. 3, n. 12, p. 24750-24781, 2023. Disponível em: https://ojs.revistacontemporanea.com/ojs/index.php/home/article/view/2463. Acesso em: 31 ago. 2024.

SANDIN, R. **Lesões cervicais não cariosas (LCNC): uma revisão bibliográfica.** Trabalho de Conclusão de Curso (Graduação em Odontologia) – Universidade Federal de Santa Catarina, Florianópolis, 2013. Disponível em: https://repositorio.ufsc.br/xmlui/bitstream/handle/123456789/100277/Leses%20cervicais%20no%20cariosas%20%28LCNC%29%20uma%20reviso%20bibliogrfica%20%28Rodrigo%20Sandin%29%20.pdf?sequence=1&isAllowed=y. Acesso em: 01 set. 2024.

SANTOS, D. R. dos. **Lesões cervicais não cariosas.** 2018. Trabalho de Conclusão de Curso (Especialização Lato Sensu em Prótese Dentária) – Instituto Odontológico de Pós-Graduação (IOPG), Bauru, 2018. Disponível em: http://www.ciodonto.edu.br/monografia/files/original/2eb1294ca56ceabab35acdc850237ec5.pdf. Acesso em: 31 ago. 2024.

SANTOS, I. L. A.; NOBRE, M. J. V. **Tratamento restaurador direto e direto-indireto em lesões cervicais não-cariosas: revisão de literatura sistematizada.** 2023. Trabalho de Conclusão de Curso (Bacharel em Odontologia) – Universidade Federal de Sergipe, Lagarto, 2023. Disponível em: https://ri.ufs.br/handle/riufs/19926. Acesso em: 01 set. 2024.

SARODE, G. S.; SARODE, S. C. Abfraction: A review. **Journal of oral and maxillofacial pathology: JOMFP**, v. 17, n. 2, p. 222–227, 2013. Disponível em: https://www.ncbi.nlm.nih.gov/pmc/articles/PMC3830231/. Acesso em: 31 ago. 2024.

SILVA, J. B. **Técnica de restauração semidireta em resina composta: relato de caso.** 2020. Trabalho de Conclusão de Curso (Pós-graduação em Odontologia) – Faculdade Sete Lagoas, Belo Horizonte, 2020. Disponível em: https://faculdadefacsete.edu.br/monografia/files/original/32b5af2ecdbb0b41db685407f6e7cbc2.pdf. Acesso em: 01 set. 2024.

VIANA, E. P. *et al.* Manejo clínico de lesões cervicais não cariosas: etiologia e aspectos periodontais relacionados às abordagens de tratamento – uma revisão de literatura. **Brazilian Journal of Health Review**, Curitiba, v. 6, n. 2, p. 8021-8039, 2023. Disponível em: https://ojs.brazilianjournals.com.br/ojs/index.php/BJHR/article/view/59150. Acesso em: 13 set. 2024.

WARMLING, P. G. **Avaliação clínica de restaurações de lesões cervicais não cariosas: técnica direta x técnica direta-indireta.** 2019. Dissertação (Mestre em Odontologia) – Universidade Federal de Santa Catarina, Florianópolis, 2019. Disponível em: https://repositorio.ufsc.br/handle/123456789/215550?show=full. Acesso em: 01 set. 2024.