UNIVERSIDADE BRASIL
PROGRAMA DE PÓS-GRADUAÇÃO EM ENGENHARIA BIOMÉDICA
CAMPUS ITAQUERA

EMANUELLE PAIVA VASCONCELOS DANTAS

FOTOBIOMODULAÇÃO COMO COADJUVANTE NO TRATAMENTO DA LESÃO PULMONAR AGUDA DECORRENTE DA SEPSE

PHOTOBIOMODULATION AS A COADJUVANT IN THE TREATMENT OF ACUTE PULMONARY INJURY ARISING FROM SEPSIS

São Paulo – SP
2020

UNIVERSIDADE BRASIL

PROGRAMA DE PÓS-GRADUAÇÃO EM ENGENHARIA BIOMÉDICA

EMANUELLE PAIVA DE VASCONCELOS DANTAS

FOTOBIOMODULAÇÃO COMO COADJUVANTE NO TRATAMENTO DA LESÃO PULMONAR AGUDA DECORRENTE DA SEPSE

Tese de Doutorado apresentada ao Programa de Pós-Graduação em Engenharia Biomédica da Universidade Brasil, como parte dos requisitos necessários para obtenção do título de Doutor em Engenharia Biomédica.

Prof(a). Dr(a). Lívia Assis Garcia
Orientador(a)

Prof(a). Dr(a). Carla Roberta Tim
Coorientador(a)

São Paulo – SP
2020

FICHA CATALOGRÁFICA

Ficha catalográfica elaborada pelo Sistema de Bibliotecas da Universidade Brasil,

com os dados fornecidos pelo (a) autor (a).

DANTAS, Emanuelle

D212f Fotobiomodulação como coadjuvante no tratamento da lesão pulmonar aguda decorrente de sepse / Emanuelle Dantas. -- São Paulo: Universidade Brasil, 2020.

58 p.: il. color.

Tese de Doutorado defendida no Programa de Pós-graduação do Curso de Engenharia Biomédica da Universidade Brasil.

Orientação: Profa. Dra. Lívia Assis Garcia.

Coorientação: Profa. Dra. Carla Roberta Tim.

TERMO DE APROVAÇÃO

TERMO DE APROVAÇÃO

EMANUELLE PAIVA DE VASCONCELOS DANTAS

"FOTOBIOMODULAÇÃO COMO COADJUVANTE NO TRATAMENTO NA LESÃO PULMONAR AGUDA DECORRENTE DA SEPSE"

Tese aprovada como requisito parcial para obtenção do título de **Doutor no Programa de Pós-Graduação em Engenharia Biomédica** da Universidade Brasil, pela seguinte banca examinadora:

Prof(a). Dr(a) Lívia Assis Garcia (presidente-orientador)

Prof(a). Dr(a) José Carlos Cogo (UNIVERSIDADE BRASIL)

Prof(a). Dr(a) Priscila Pereira Fávero (UNIVERSIDADE BRASIL)

Prof(a). Dr(a) Huelilton Willan Kido (UNIVERSIDADE NOVE DE JULHO)

Prof(a). Dr(a) Tereza Maria Alcântara Neves (CENTRO UNIVERSITÁRIO UNINOVAFAP)

São Paulo, 11 de dezembro de 2020.
Presidente da Banca Prof.(a) Dr.(a) Lívia Assis Garcia

Houve alteração do Título: sim ( ) não (x):

Campus São Paulo: Rua Catalina Fonseca, 205 – Itaquera - São Paulo - SP - Cep: 03200-000. Contato: (11) 2052-0401
Campus Desenvolvido: Av. Hilário da Silva Pessoa, 950 – Parque Universitário – Desenvolvido/SP – 13803-003. Contato: (19) 3530-6500
Campus Fernandópolis: Estrada Projetada F-1, s/n. Fazenda Santa Rita. Fernandópolis-SP. Contato: (17) 3485-4249

FOLHA DE AUTORIZAÇÃO PARA PUBLICAÇÃO DO TEXTO

Termo de Autorização

Para Publicação de Dissertações e Teses no Formato Eletrônico na Página WWW do Respectivo Programa da Universidade Brasil e no Banco de Teses da CAPES

Na qualidade de titular(es) dos direitos de autor da publicação, e de acordo com a Portaria CAPES no. 13, de 15 de fevereiro de 2006, autorizo(amos) a Universidade Brasil a disponibilizar através do site http://www.universidadebrasil.edu.br, na página do respectivo Programa de Pós-Graduação *Stricto Sensu*, bem como no Banco de Dissertações e Teses da CAPES, através do site http://bancodeteses.capes.gov.br, a versão digital do texto integral da Dissertação/Tese abaixo citada, para fins de leitura, impressão e/ou *download*, a título de divulgação da produção científica brasileira.

A utilização do conteúdo deste texto, exclusivamente para fins acadêmicos e científicos, fica condicionada à citação da fonte.

Título do Trabalho: **"FOTOBIOMODULAÇÃO COMO COADJUVANTE NO TRATAMENTO NA LESÃO PULMONAR AGUDA DECORRENTE DA SEPSE"**

Autor(es):

Discente: **Emanuelle Paiva de Vasconcelos Dantas**

Assinatura: Emanuelle Paiva de Vasconcelos Dantas

Orientador(a): **Prof.(a) Dr.(a) Livia Assis Garcia**

Assinatura: Livia Assis Garcia

Coorientador(a): **Prof.(a) Dr.(a)**

Assinatura: _____

Houve alteração do Título: sim ( ) não (x):

_____

_____

_____

Data: 11/12/2020

DEDICATÓRIA

Dedico este trabalho às minhas filhas Letícia e Mayana, ao meu pai, Hamilton Saraiva Dantas, aos meus amigos e companheiros de produções científicas, Tereza Alcântara e Ricardo Barros

AGRADECIMENTOS

À Deus e aos espíritos de luz que me acompanham e permitem minha evolução e crescimento espiritual e humano ao longo de minha vida.

A esta universidade, seu corpo docente, direção e administração que oportunizaram a janela que hoje vislumbro um horizonte profissional, juntamente a professora Drª Lívia Assis, pela orientação e dados científicos disponibilizados referente a 2ª parte desta obra.

Aos meus familiares, em especial, aos membros do seio paterno, onde identifico amor e generosidade.

Ao meu, pai que apesar de todas as dificuldades fortalece-me diariamente emanando boas vibrações e energia positiva, mesmo estando no plano espitual.

Aos meus tios Marly Saraiva Dantas, minha mãe de alma, Jayro Thadeu Paiva de Vasconcelos, meu incentivador e ao meu avô Jonas Alves de Vasconcelos.

Aos sogros encantadores que tive, Eliete Urquisa de Carvalho e Raimundo Nonato de Carvalho.

Aos meus amigos e companheiros intensivistas que atuam comigo nos hospitais a qual faço parte, Hospital de Doenças Tropicais Natan Portela, Hospital Drº Miguel Couto, Hospital Getúlio Vargas e Maternidade Dona Evangelina Rosa.

Aos meus alunos que são fonte de inspiração e dedicação à docência, caminho este que já percorro há 11 anos e sinto-me imensamente grata.

Aos meus “anjos cientistas”, Tereza Alcântara e Ricardo Barros.

Ao amor desta e de outras vidas, companheiro e parceiro que tive a chance de reencontrar nesta situação reencarnatória para tentarmos, juntos, o crescimento e amadurecimento espiritual o qual viemos designados a cumprir, sempre dando-me carinho e atenção e doando-me amor com todo respeito e dedicação possível.

Às minhas filhas, Letícia e Mayana, que são meus pilares. Meninas que estão lutando e apoiando-me em conquistas pessoais e profissionais desde o dia em que sonhei e desejei tê-las em minha vida terrena. Vocês choraram as dores e tristezas de minha ausência e as nossas dificuldades financeiras e afetivas, sintam-se banhadas de gratidão, amor e pedido de perdão pelas escolhas erradas, mas também pelo apoio. Amo vocês!

“Nem sempre terás o que desejas, mas enquanto estiveres ajudando aos outros encontrarás os recursos de que precisas.”

“Nem sempre terás o que desejas, mas enquanto estiveres ajudando aos outros encontrarás os recursos de que precisas.”

Chico Xavier

APRESENTAÇÃO DA TESE

A presente tese foi motivada pela pretensão de responder à seguinte questão: o tratamento com fotobiomodulação é capaz de influenciar na redução da lesão pulmonar aguda (LPA) oriundo da sepse? A busca pela resposta conduziu ao desenvolvimento de um artigo de revisão integrativa e ensaios experimentais durante o período do doutorado. Assim, o conteúdo da presente tese é apresentado em duas partes.

A primeira parte é apresentada no formato de manuscrito intitulado "Fotobiomodulação como coadjuvante no tratamento da lesão pulmonar aguda decorrente da sepse", cujo objetivo foi proporcionar, através de uma revisão narrativa, uma compreensão das evidências atuais disponíveis sobre a importância da FBM a laser e diodos emissores de luz (LED) no tratamento dos distúrbios respiratórios e sua possível aplicabilidade na LPA decorrente da sepse, o qual foi publicado no periódico *Research, Society and Development* (Anexo I).

A segunda parte descreve um ensaio experimental conduzido a a fim de comparar os efeitos do laser e LED no tratamento da LPA: "Efeitos da fotobiomodulação a laser e LEDS na lesão pulmonar aguda em modelo experimental de sepse", o qual será submetido ao periódico da área.

RESUMO

A sepse é uma condição comum associada a uma mortalidade alta e, para muitos dos que sobrevivem, à morbidade em longo prazo. É definida como infecção com disfunção orgânica, sendo o pulmão um dos órgãos mais acometidos. A lesão pulmonar aguda (LPA) é uma doença grave e séria, caracterizado por infiltrações de células inflamatórias pulmonares, dano alveolar difuso, além de perda do epitélio alveolar, juntamente com edema e alteração das trocas gasosas. Durante o período de reabilitação, existe uma crescente preocupação em modular estes processos a fim de prevenir complicações e favorecer a recuperação funcional do paciente. A constatação terapêutica das aplicações das terapias de fotobiomodulação (FBM) através de lasers e diodos emissores de luz LEDs no tratamento clínico de doenças inflamatórias é atualmente bastante conhecida, contudo os mecanismos de ação acionados por esses recursos e utlilização dos mesmos na prática clínica para o tratamento da LPA decorrente da sepse ainda permanecem incipiente. Assim, essa tese teve o objetivo de proporcionar uma compreensão das evidências atuais sobre a importância da FBM no tratamento dos distúrbios respiratórios e sua possível aplicabilidade na LPA decorrente da sepse, assim como, avaliar e comparar in vivo a resposta da FBM através de laser e LEDs na LPA em ratos. Realizou-se uma revisão de literatura narrativa de caráter descritivo e exploratório e um estudo experimental utilizando ratos machos da linhagem Wistar, alocados em 3 (três) grupos experimentais: Controle sepse (CS); tratamento com laser (LASER); tratamento com LED (LED). As irradiações no comprimento de onda vermelho (630 nm) foram aplicados em três pontos (região anterior da traquéia e nas regiões ventrais do tórax, bilateralmente) 1 e 24 horas após a indução da sepse. Baseado em todas as evidências verificadas e resultados observados neste estudo, infere-se que a FBM através de laser e LED podem ser propostas como um suporte para a terapia clínica convencional no tratamento LPA , devido ao potencial de atenuar o quadro inflamatório, prevenir a progressão da lesão do parênquima pulmonar e consequentemente reduzir o tempo de recuperação do paciente com a lesão.

Palavras-chave: fotobiomodulação, laser de baixa intensidade, diodo emissor de luz, sepse, lesão pulmonar aguda, reabilitação.

ABSTRACT

Sepsis is a common condition associated with high mortality and, for many who survive, long-term morbidity. It is defined as infection with organ dysfunction, with the lung being one of Organs most affected organs. Acute lung injury (ALI) is a serious and serious disease, characterized by infiltrations of pulmonary inflammatory cells, diffuse alveolar damage, in addition to loss of the alveolar epithelium, together with edema and changes in gas exchange. During the rehabilitation period, there is a growing concern to modulate these processes in order to prevent complications and favor the patient's functional recovery. The therapeutic verification of the applications of photobiomodulation therapies (PBM) through lasers and LEDs) in the clinical treatment of inflammatory diseases is currently well known, however the mechanisms of action triggered by these resources and their use in clinical practice for the treatment of APL due to sepsis still remains incipient. Thus, this thesis aimed to provide an understanding of the current evidence on the importance of PBM in the treatment of respiratory disorders and its possible applicability in APL due to sepsis, as well as to evaluate and compare in vivo the PBM response through laser and LEDs on the LPA in rats. A qualitative, descriptive and exploratory narrative literature review was carried out and an experimental study using male Wistar rats, allocated in 3 (three) experimental groups: Sepsis control (CS); laser treatment (LASER); LED treatment (LED). Irradiations in the red wavelength (630 nm) were applied at three points (anterior region of the trachea and in the ventral regions of the chest, bilaterally) 1 and 24 hours after surgery. Based on all verified evidence and results observed in this study, it is inferred that PBM through laser and LED can be proposed as a support for conventional medical therapy in the treatment of APL arising from sepsis, due to the potential to mitigate the inflammatory condition, prevent the progression of the lung parenchyma lesion and, consequently, reduce the recovery time of the patient with ALI due to sepsis.

Keywords:photobiomodulation, low intensity laser, light emitting diode, sepsis, acute lung injury,rehabilitation

DIVULGAÇÃO E TRANSFERÊNCIA DE CONHECIMENTO

Esta obra é dividida em duas partes,na qual avaliamos, inicialmente a influência e atuação da fotobiomodulação no tratamento da lesão pulmonar aguda, gerando a inflamação e infiltração pulmonar e, comprometendo assim , a respiração, observada durante a sepse ,onde trata-se de uma condição comum associada a um alto índice de mortalidade. Em seguida, encontramos achados disponíveis sobre a importância do tratamento dos distúrbios respiratórios e sua possível aplicabilidade com o uso da luz de baixa intensidade emitida por laser e led. Na segunda parte, foi possível constatar que, de fato, a terapia com uso da luz para o tratamento da lesão com redução da inflamação ocorreu nos pulmões de 16 ratos que foram sujeitos a este tipo de tratamento dentro de um laboratório, onde os outros 8 ratos que não foram tratados com este tipo de aparelho não apresentaram melhora, mantendo comprometimento respiratório.

LISTA DE FIGURAS

Figura 1 – Esquema representativo do modelo experimental de sepse por ligadurae 32
Figura 2 – . Esquema representativo da aplicação do protocolo de LED..... 33
Figura 3 – . Fotomicrografias representativas da análise morfológica das secções transversais da lesão pulmonar aguda..... 36
Figura 4 – Análise do sistema de pontuação de lesão pulmonar. Grupo Controle Sepse (CS); Grupo Sepse tratado com LED (SLED); Grupo Sepse tratado com lase (SLaser)..... 37
Figura 5 - Análise morfométrica do número de células inflamatórias..... 38

LISTA DE SÍMBOLOS

LPA -	Lesão Pulmonar Aguda
FBM -	Fotobiomodulação
SDRA -	Síndrome do Desconforto Respiratório
LEDS -	Diodos Emissores de Luz.
TNF -	Fator de Necrose Tumoral
IL -	Interleucina
NO -	Óxido Nítrico
PAF -	Fator Ativado de Plaqueta
ROS -	Espécie Reativa de Oxigênio
RNS -	Espécie Reativas de Nitrogênio
SIRS -	Síndrome Inflamatória Sistêmica
MPO -	Mieloperoxidade
PEEP -	Pressão Expiratória Final Positiva
DNA -	Ácido Desoxirribonucleico
ILIB -	Irradiação Intravenosa por Laser de Baixa Intensidade
LPS -	Lipopolissacarídeo

SUMÁRIO

PARTE 1..... 16
INTRODUÇÃO..... 17
REFERENCIAL TEÓRICO....., 18
METODOLOGIA..... 21
RESULTADO E DISCUSSÃO..... 22
CONSIDERAÇÕES FINAIS..... 26
PARTE 2..... 27
INTRODUÇÃO..... 28
OBJETIVO..... 30
MATERIAL E MÉTODO..... 30
RESULTADOS 35
DISCUSSÃO..... 38
CONCLUSÃO 42
REFERÊNCIAS..... 43
ANEXOS..... 53

FOTOBIOMODULAÇÃO COMO COADJUVANTE NO TRATAMENTO NA LESÃO PULMONAR AGUDA DECORRENTE DA SEPSE

RESUMO

A sepse é considerada um grande problema de saúde, sendo a lesão pulmonar aguda (LPA) uma das complicações mais graves do choque séptico. Sabe-se que a LPA é uma doença caracterizada por lesão no epitélio alveolar, infiltrado de células inflamatórias, aumento da permeabilidade da barreira alvéolo – capilar e edema intersticial que ocasionam um desequilíbrio na ventilação e perfusão pulmonar, com alta taxa de morbidade e mortalidade nas unidades de terapia intensiva. O tratamento da LPA possui custo elevado e muitas vezes não é suficientemente eficaz. Desta forma, a busca por novas terapias são de extrema importância clínica. A fotobiomodulação (FBM) através de lasers e LEDs tem demonstrado ser uma ferramenta promissora e com bons resultados para diversas doenças inflamatórias, incluindo as alterações que acometem o sistema respiratório. Dentro deste contexto, o objetivo deste estudo é proporcionar, através de uma revisão narrativa, uma compreensão das evidências atuais disponíveis sobre a importância da FBM no tratamento dos distúrbios respiratórios e sua possível aplicabilidade na LPA decorrente da sepse. As buscas foram realizadas nas bases de dados bibliográficas do *PubMed/MEDLINE,* Biblioteca virtual da saúde (*BVS), Web of Science e SciELO*. Com base nos estudos revisados por pares, os dados laboratoriais em modelos animais experimentais e estudos clínicos mostram que a FBM é capaz de produzir efeitos locais e sistêmicos, modulando mediadores da imunidade humoral como as citocinas e reduzir os principais metabólitos inflamatórios envolvidos na lesão durante a sepse. Dessa forma, as evidências encontradas neste estudo direcionam que a FBM pode ser proposta como um suporte para a terapia clínica convencional no tratamento da LPA oriundas da sepse, devido ao potencial na prevenção e progressão da lesão do parênquima pulmonar, atenuando o quadro inflamatório, otimizando o processo de reparação e reduzindo o tempo de recuperação do paciente. Entretanto, destaca-se a importância de novos estudos para o entendimento dos mecanismos envolvidos e

dosimetria, assim como ensaios clínicos controlados e randomizados, para que em um futuro próximo possamos endossar esse conhecimento na prática clínica.

Palavras-chave: Fotobiomodulação; Fototerapia; Lasers; Sepse; Lesão pulmonar; Reabilitação.

INTRODUÇÃO

A sepse é um grande problema de saúde sendo a principal causa de morbidade e mortalidade nas unidades de terapia intensiva, superando o infarto e o câncer (STANSKI et al., 2020; BORGE et al., 2020; BARRETO et al., 2016). É uma condição clínica definida como uma resposta inflamatória sistêmica à eventos infecciosos ou não infecciosos que se manifestam por sintomas relacionados a alterações na temperatura corporal (febre), taquicardia, taquipnéia e leucocitose (ABRAHAN et al., 2000; MATIOLI et al., 2019). Embora haja um progresso da ciência, a sepse continua sendo um potente instigador de comprometimento de múltiplos órgãos e sistemas. Os pulmões são particularmente suscetíveis a lesões durante a sepse, e mais de 50% dos pacientes desenvolvem lesão pulmonar aguda (LPA) e consequente síndrome do desconforto respiratório (SDRA) que tratam-se de complicações devastadoras do choque séptico (OPAL, WITTEBOLE, 2020; KIM et al., 2016).

Levantamentos epidemiológicos relatam 190.000 pacientes hospitalizados anualmente, trazendo um grande gasto para o sistema de saúde. A incidência de LPA aumenta com a idade, em indivíduos de 75 a 84 anos, chegando a afetar 306 a cada 100.000 pessoas por ano. A mortalidade é alta atingindo até 45% dos acometidos (RELLO et al., 2017; SEVRANSKY et al., 2009; RUBENFELD et al., 2007).

A infiltração de neutrófilos nos pulmões é a principal marca fisiopatológica da LPA, sendo considerado um dos biomarcadores da gravidade da doença. Essas células contribuem para a lesão alveolar através da secreção de oxidantes e proteases no epitélio alveolar e endotélio, levando a uma maior tensão superficial dos alvéolos e uma maior propensão ao colapso (LI et al., 2015; HUANG et al., 2020)

O restabelecimento da função pulmonar normal é baseado na redução do edema, controle da inflamação pulmonar, reparo da barreira alvéolo-capilar, reconstituição da homeostasia do tecido, entre outros. Atualmente, os tratamentos

disponíveis para essa disfunção grave ainda são considerados como um problema clínico, uma vez que as terapias exigem custos elevados e muitas vezes ineficazes (ESPOSITO, PRINCIPI, 2020).

Diante deste contexto, vê -se com grande importância a busca por alternativas terapêuticas que possam minimizar o dano pulmonar, bem como amenizar os impactos inerentes à doença.

Dentre os recursos terapêuticos disponíveis, a fotobiomodulação (FBM) através de lasers (amplificação de luz por emissão estimulada de luz) e LEDs (diodos emissores de luz) tem sido usado para o tratamento de diversas condições de saúde por médicos, fisioterapeutas e enfermeiros em todo o mundo há décadas. A técnica baseia-se nos efeitos positivos da luz no tecido danificado e tem mostrado ser uma ferramenta promissora em modular a resposta inflamatória, reduzir os infiltrados de células inflamatórias e atenuar a síntese de mediadores químicos em diversos modelos experimentais, incluindo lesões relacionadas ao parênquima pulmonar (LIMA et al., 2013; ASSIS et al., 2012; LIMA et al., 2011a; LIMA et al.; MAFRA LIMA et al., 2010; AIMBIRI et al., 2006).

Considerando que a LPA resultante da sepse refere-se a uma doença pulmonar com alta taxa de morbidade e mortalidade e os tratamentos disponíveis são muitas vezes ineficazes, o objetivo deste estudo é proporcionar uma compreensão das evidências atuais disponíveis a respeito da importância FBM no tratamento dos distúrbios respiratórios e sua possível aplicabilidade na LPA decorrente da sepse.

REFERENCIAL TEÓRICO

A sepse é uma condição clínica caracterizada como uma resposta inflamatória sistêmica causada por eventos infecciosos bactérias (gram-negativa e/ou positiva), vírus, fungos ou protozoários e, até mesmo eventos não infeciosos como a pancreatite, queimaduras extensas, cirurgias e politraumatismo, dentre outros (STANSKI et al., 2020). Manifesta-se pela presença de pelo menos dois sintomas: febre (acima de 38°C); taquicardia (frequência cardíaca acima de 90 bpm); taquipnéia (aumento da frequência respiratória acima de 20 respirações pode minuto) e

leucocitose (contagem de leucócitos sanguíneos acima de 1200 menor que 4000/mm^3) (SUN et al., 2014; OPAL ,WITTEBOLE, 2020).

A fisiopatologia da sepse é mediada por uma cascata de citocinas produzidas por células inflamatórias (neutrófilos e macrófagos), destacando o fator de necrose tumoral (TNF-α), interleucina 1 (IL-1β), interleucinas (IL-6) e interleucina 8 (IL-8), as quais são responsáveis por estimular a liberação de outras citocinas e mediadores inflamatórios adicionais, tais como o óxido nítrico (NO), bradicinina, fator ativador de plaqueta (PAF), derivados do ácidoaraquidônico (PGE2), dentre outros (STANSKI ET AL., 2020). Essas citocinas são responsáveis por recrutar leucócitos para o foco inflamatório com intuito de realizar atividades antimicrobianas, sendo essa função de extrema importância no controle da infecção. Entretanto, a liberação excessiva e sistêmica de citocinas pro-infamatórias e de outros medicadores citotóxicos, tais como as espécie reativas de oxigênio (ROS) e nitrogênio (RNS) influenciam diretamente no prognóstico e evolução da doença, pois podem ocasionar lesões teciduais difusas e comprometimento de múltiplos órgãos e sistemas, representando um dos subgrupos da Síndrome inflamatória Sistêmica (SIRS) (LI et al., 2015).

O órgão mais acometido na sepse é o pulmão, caracterizado por infiltrados inflamatórios neutrofílico, células responsáveis por ocasionar lesão do parênquima pulmonar e perpertuar o início da LPA, visto que essas liberarem uma série de mediadores inflamatórios, incluindo as citocinas pró-inflamatórias, quimicionas, mieloperoxidases (MPO), proteases, elastases, ROS e NO (RAO, 2014). A lesão no epitélio alveolar desempenha um papel crítico na patogênese da LPA, que se caracteriza pelo aumento da permeabilidade da barreira alvéolo-capilar com consequente edema intersticial, morte de pneumócitos, infiltrados de fibroblastos e deposição de colágeno (SUN et al., 2014). Todas estas alterações morfofuncionais ocasionam um desequilíbrio na ventilação e perfusão pulmonar e contribuem para síndrome do desconforto respiratório (SDRA) que é a forma mais grave da LPA (ABRAHAN et al., 2000). É registrado que a falência respiratória ocorre em mais de 50% dos casos de sepse e representa uma das complicações mais frequentes (KIM et al., 2016; GU et al., 2014; BORGES et al., 2020).

É importante destacar que, *American European Consensus Conference* (ARTIGAS et al., 1998; BERNARD et al., 1994) definiu a LPA como uma falência respiratória aguda caracterizada por infiltrados pulmonares bilaterais em radiografia

de tórax, compatível com edema pulmonar. Na presença de hipoxemia grave, a relação entre o oxigênio arterial e a fração inspirada de oxigênio (PaO_2 / FiO_2) deve ser igual ou inferior a 300 mmHg, independentemente do nível de pressão expiratória final positiva (PEEP), além da pressão de oclusão da artéria pulmonar igual ou inferior a 18 mmHg e ausência de sinais clínicos ou ecocardiográficos de hipertensão atrial esquerda. Já, a SDRA tem uma definição semelhante à LPA, com a PaO_2 / FiO_2 igual ou inferior a 200 mmHg. Ainda, baseado na definição de Berlim e na taxa de mortalidade, classificam a SDRA em leve ($200 < PaO_2/FiO_2 \leq 300$ mmHg), moderada ($100 < PaO_2/FiO_2 \leq 200$ mmHg) e grave ($PaO_2/FiO_2 \leq 100$ mmHg) (SILVA et al., 2019; ARTIGAS et al., 1998).

Diversas estratégias terapêuticas que visam atenuar o edema, controlar o quadro inflamatório pulmonar, reparo da barreira alvéolo-capilar e restaurar a homeostasia tecidual vêm sendo empregadas no tratamento da LPA/SDRA decorrentes da sepse. Destaca-se a utilização de potentes reguladores de citocinas, inibidores da endotoxina e bloqueadores, além de abordagens adicionais como a ventilação mecânicas com baixo volume, posição prona e oxigenação por membrana extracorpórea, entretanto, estudos clínicos apontam que muitas vezes essas estratégias não minimizam a mortalidade (ESPOSITO, PRINCIPI 2020).

Diante deste contexto, baseado na constante busca por tratamentos cada vez mais seguros e efetivos para o tratamento da LPA, foi levantada a hipótese de que a FBM poderia constituir uma ferramenta terapêutica promissora para o tratamento de doenças que têm o processo inflamatório como principal pilar (COSTA et al., 2017) .

A FBM emprega a utilização de recursos a lasers e LEDs na faixa do vermelha ou infravermelha próxima do espectro de radiação eletromagnética, atérmico, não ionizante, e não invasiva que têm sido utilizado com sucesso para reduzir a dor, modular a inflamação, regenerar o tecido danificado e proteger o tecido de lesões adicionais (LIMA et al., 2013; ASSIS et al., 2012; LIMA et al., 2011; LIMA et al., 2011; LIMA et al., 2009; AIMBIRE et al., 2006). Vale a pena destacar que essa tecnologia é aprovada pela *Food and Drug Administration* e *Health Canada* para o tratamento de várias condições agudas e crônicas (HAMBLIN 2017; HAMBLIN, NELSON,STRAHAN 2018).

A literatura indica que os fótons emitidos por essas fontes luminosas são absorvidos por vários cromóforos celulares, incluindo enzimas mitocondriais, para

desencadear os efeitos biológicos da FBM (KARU, 1999). O citocromo c oxidase (isto é, unidade IV na cadeia respiratória mitocondrial) parece desempenhar um papel principal neste processo (CHUNG et al., 2012). Sabe-se que após a irradiação, o potencial da membrana mitocondrial é aumentado e o consumo de oxigênio e a geração de ATP otimizados. A ativação subsequente de vias de sinalização e fatores de transcrição ocasionam efeitos terapêuticos razoavelmente duradouros, mesmo após exposição relativamente breve do tecido à luz (HAMBLIN, NELSON, STRAHAN 2018).

Ainda, têm sido mostrado que a FBM é capaz de reduzir o NF-kB, um complexo proteico que controla a transcrição do DNA, em condições de afecções teciduais, reduz o influxo celular de neutrófilos, bem como a síntese de citocinas pró-inflamatória, aumentar as defesas imunológicas e antioxidantes, atenuando estresse oxidativo (HAMBLIN, 2017; ASSIS et al., 2012; BJORDAL et al., 2010; MACEDO et al., 2020).

Baseado nos mecanismos de ação supracitados, implica-se que a PBM possa ser uma ferramenta promissora para o tratamento de diversas doenças inflamatórias, que acometem o sistema respiratório, incluindo lesões a LPA resultando da sepse.

METODOLOGIA

Foi realizado uma revisão de literatura narrativa de caráter descritiva, exploratória e qualitativa através da discussão dos seguintes pontos: os impactos da PBM no tratamento da LPA ocasionada pela sepse.Desta forma, a revisão de literatura narrativa é caracterizada com publicações amplas, apropriadas para descrever e discutir o desenvolvimento de um determinado assunto, sob o ponto de vista teórico ou contextual (MACEDO et al., 2020). A pesquisa foi realizada nas bases de dados *PubMed/MEDLINE*, Biblioteca Virtual de Saúde (*BVS*) e *SciELO*. A busca foi realizada até o período de 30 de setembro de 2020, utilizando os seguintes descritores: Fotobiomodulação; Laser; Diodo Emissor de luz; LED; sepse; lesão pulmonar aguda; distúrbios pulmonares. Foram escolhidas as referências que tratavam dos assuntos relacionados ao tema proposto, logo após foram submetidos à análise crítica pessoal do autor.

RESULTADOS E DISCUSSÃO

A FBM tem sido usado em doenças do trato respiratório desde 1901. Finsen mostrou que a PBM foi efetivo na atenuação de infecções pulmonares decorrente do vírus da varíola, evidenciado pela recuperação significativamente mais rápida quando comparado aos indivíduos que não receberam a terapia (FINSEN, 1901).

A prática empírica em diversos pacientes produziu dados relativos à pneumonia crônica, pneumonia aguda, asma e bronquite crônica em crianças, adultos e idosos (ERKINOYNA, TULKUNOYNA, 2006; OSTRONOSOVA, 2006; AMIROV, 2002). Os achados comuns incluem redução da dor no peito e peso, normalização da função respiratória, parâmetros sanguíneos, imunológicos e radiológicos melhorados e tempos de recuperação reduzidos. Na pneumonia adquirida na comunidade, a FBM intravenosa de sangue adicionado ao tratamento convencional promoveu significativamente melhora da imunidade e função respiratória (AMIROV, 2002). Na asma, a adição de PBM foi mais eficaz do que o tratamento médico sozinho e encurtou a duração do tratamento e recuperou a sensibilidade brônquica aos simpaticomiméticos (OSTRONOSOVA, 2006). Em recém-nascidos com pneumonia, a FBM combinada com tratamentos médicos convencionais otimizou o tratamento de doenças infecciosas e inflamatórias, reduziu a incidência de complicações e encurtou os períodos de recuperação (ERKINOYNA, TULKUNOYNA, 2006).

Atualmente, é possível identificar diversos estudos sobre a FBM relativos a LPA, (SERGIO et al., 2018), inflamação pulmonar (BRITO et al., 2020; LIMA et al., 2011), SDRA (OLIVEIRA et al., 2014), estresse oxidativo pulmonar e alergia (COSTA et al., 2016), asma (RIGONATO-OLIVEIRA et al., 2019), doença pulmonar obstrutiva crônica (CUNHA et al., 2018) dentre outros, devido à sua capacidade de reduzir substancialmente múltiplos marcadores moleculares e celulares da inflamação preservando a função pulmonar.

Em modelos experimentais de doenças pulmonar a FBM a laser aplicada transcutâneamente sobre a traqueia diminui a permeabilidade microvascular no parênquima pulmonar e brônquios (MIRANDA et al., 2015; AIMBIRE et al., 2008), níveis de IL-1β (CUNHA et al., 2018; AIMBIRE et al., 2008), IL-6 (CUNHA et al., 2018; OLIVEIRA et a., 2014), expressão de proteínas pró-inflamatórias e produção de ROS intracelular (AIMBIRE et al., 2008). Ainda, a FBM reduz o hipereatividade traqueal e o

influxo de neutrófilos por meio da inibição dos metabólitos derivados da COX-2 (CUNHA et al., 2018; AIMBIRE et al., 2008; AIMBIRE et al., 2005; LIMA et al., 2011). Ainda, a FBM a laser também contribui para a resolução da inflamação pulmonar ao regular positivamente a IL-10, conhecida como fator inibidor da síntese de citocinas humanas (BRITO et al., 2020; CUNHA et al., 2018; MIRANDA et al., 20018).

Na SDRA, a FBM eleva os níveis de monofosfato de adenosina cíclico, uma molécula sinalizadora que estimula a expressão de IL-10 (citocina anti-inflamatória) e bloqueia TNF-α e quimiocinas pro-inflamatórias (OLIVEIRA et al., 2014). Ainda, a PBM também mostra-se eficiente em reduzir os níveis de TNF-α no fluido broncoalveolar e macrófagos alveolares (da CUNHA et al., 2018; MIRANDA et al., 2015; OLIVEIRA et al., 2014; LIMA et al., 2011; AIMBIRE et al., 2005;). Em lesões hemorrágicas dos pulmões, a FBM atenuou significativamente o índice hemorrágico e a atividade da mieloperoxidase, para níveis comparáveis ao Celecoxib (AIMBIRE et al., 2007).

A FBM a laser também contribui para o reparo pulmonar, promovendo a morte de células inflamatórias, ao mesmo tempo que suprime as vias apoptóticas no tecido pulmonar. Em um modelo de LPA, a FBM reduziu a fragmentação de DNA e as vias apoptóticas de células epiteliais alveolares, enquanto promove a fragmentação de DNA em células inflamatórias (SERGIO et al., 2018). Na fibrose idiopática pulmonar, a FBM atenua a remodelamento das vias aéreas equilibrando as citocinas pró e anti-inflamatórias no tecido pulmonar e inibindo a secreção citocinas que induzem estímulos pró-fibrótico (BRITO 2020; RIGONATO-OLIVEIRA et al., 2015), assim como diminui a deposição de colágeno (Cunha et al., 2018).

Efeitos benéfico no tratamento da LPA induzida por sepse também são evidenciados com a FBM a LED na modulação do processo inflamatório favorecendo o restabelecimento da homeostase pulmonar. A terapia reduziu o influxo de neutrófilos induzido por LPS, diminuiu os níveis de IL-1β, TNF-α, IL-17A e aumento dos níveis de IFN-γ no fluido do lavado broncoalveolar. Além disso, o tratamento de PBM a LED aumentou os níveis de mRNA de IL-10 e IFN-γ, reduziu ROS e aumentou a expressão de anexina V, contribuindo para a menor migração de neutrófilos (SILVA et al., 2020; COSTA et al., 2017).

Consideramos que o sistema vascular tem importantes funções regulatórias, incluindo a transferência de oxigênio para os tecidos, fornecimento de nutrientes, drenagem de fluidos e toxinas, além de exercer importante papel no sistema

imunológico pela ativação e mobilização de células imunocompetentes para os diversos órgãos, acredita-se que o FBM sistêmica possa alterar a atividade de células imunocompetentes encontradas no sistema vascular, a fim de melhorar a resposta pulmonar. Por outro lado, no tratamento local, as células já migraram para o pulmão quando os animais foram tratados. Infere-se que a irradiação dessas células antes de chegarem aos pulmões podem representar uma importante estratégia de tratamento (SILVA et al., 2020; MILKHAYLOV et al., 2015). Dessa forma, tem sido relatado os efeitos sistêmicos do FBM no curso da LPA com base em estudos que utilizaram a irradiação intravenosa por laser de baixa intensidade (ILIB), e por sua fácil aplicação e baixo custo.

A técnica de ILIB tem sido estudado desde 1981 e foi desenvolvido para o tratamento de doenças cardiovasculares devido aos seus efeitos nas propriedades reológicas do sangue e na microcirculação (ISABELLA et al., 2019). A técnica ILIB foi realizada em sua origem, introduzindo-se um cateter intravenoso em um dos membros superiores, geralmente na artéria radial, acoplado a uma fibra óptica que irradiava o sangue com lasers no comprimento de onda vermelho. Porém, o método ILIB foi limitado devido a sua característica invasiva, restringindo sua aplicação. Atualmente, a técnica foi modificada, ou seja, um método não invasivo e relativamente simples de irradiação transcutânea por lasers ou LED na artéria radial (ISABELLA et al., 2019; MOSKVIN, KONCHUGOVA, KHADARTSEV, 2017). Estudos sugeriram efeitos semelhantes usando irradiações intravasculares e transcutâneas devido à alta permeabilidade da pele e tecidos hipodérmicos para irradiação de comprimento de onda vermelho (ISABELLA et al., 2019; SILVA et al., 2020).

Um estudo com ILIB mostrou a eficácia do tratamento em pacientes com doença pulmonar obstrutiva crônica. Dentre as ações da irradiação sanguínea, os autores citaram a redução da inflamação, normalização do transporte mucociliar, ativação da fagocitose e defesa imunológica. Além disso, este estudo revelou redução da obstrução das vias aéreas e manejo eficaz das exacerbações (BURDULI, AKSENOVA, 2007). Além disso, a inclusão de ILIB por via intravenosa no tratamento combinado de pacientes com pneumonia adquirida na comunidade promoveu apreciavelmente a normalização da atividade bactericida dos neutrófilos (BURDULI, AKSENOVA,2007). Ademais, o estudo conduzido por Weber et al. 2007 descreveram os diferentes efeitos da ILIB por via intravenosa, incluindo efeitos moduladores da

inflamação, vasodilatação, redução da agregação de trombócitos e melhora da oxigenação.

Considerando que a LPA é uma doença pulmonar com alta mortalidade e os tratamentos disponíveis não são eficientes, da Silva et al., (2020) objetivaram avaliar o efeito do tratamento sistêmico com FBM por irradiação transcutânea na cauda de ratos. O estudo priorizou a avaliação do influxo de células no pulmão, sangue e medula óssea, a atividade da mieloperoxidase e o nível, bem como a expressão gênica de citocinas. Em conclusão, os resultados apontaram efeitos benéficos da PBM sistêmica na LPA induzida por LPS, pois reduziu o número de neutrófilos recrutados para o lavado broncoalveolar e a atividade da mieloperoxidase e também reduziu as IL-1β, 6 e IL-17 no pulmão.

Ainda, têm sido demonstrado que a FBM fornece sinergia em combinação com o tratamento médico. O estudo de Mafra et al. (2010) evidenciou que a FBM possui ação anti-inflamatória sinérgica sobre macrófagos alveolares pré-tratados com o N-acetil cisteína, um medicamento oral eficaz para tosse e algumas doenças pulmonares. Os efeitos sinérgicos da FBM combinados com tratamentos convencionais foram relatados em mais de 1000 pacientes em estudos russos (AMIROV, 2002; DERBENEV, MIKHAILOV, DENISOV, 2000).

A FBM também mostrou ser efetiva em atenuar os efeitos colaterais da ventilação pulmonar induzida. Em modelos experimentais de lesão pulmonar induzida por ventilador, a FBM resultou em escores de lesão mais baixos, diminuição da contagem de células totais e contagem de neutrófilos no lavado broncoalveolar e redução da infiltração de neutrófilos alveolar (MAFRA et al., 2010).

Embora a FBM seja uma técnica segura, não invasiva e sem relatos de mutagenicidade, genotoxicidade ou carcinogenicidade após 60 anos de uso, existem algumas contraindicações referente ao utilizar a técnica. Não é recomendando utiliza a PBM em regiões de tumores e câncer; tumores benignos com possibilidade de conversão em tumores malignos; nos primeiros 3 meses de gravidez (no segundo e terceiro trimestres, evite trabalhar na região abdominal e na coluna); e condições de sensibilidade à luz. Ainda, devido à alta absorção de fótons por diferentes partes do sistema ocular, existe a possibilidade de danos aos olhos. Desta forma, é importante a utilização de óculos de proteção que possam absorver o comprimento de onda

específico, tanto por quem aplica como por quem recebe a irradiação (TUMER, HODE 2002).

Assim, baseado em todas as evidências demostradas, acredita-se que a FBM pode ser proposta como uma terapia coadjuvante à terapia medicamentosa para o tratamento da LPA oriundas da sepse, justificada pelo seu mecanismo de ação e à patogênese da doença.

CONSIDERAÇÕES FINAIS

A sepse é potencialmente letal devido à tempestade de citocinas que ocasionam a LPA. A modulação de fatores inflamatórios e um impulso à cura são necessários para a reabilitação do paciente. Baseado nas evidências demostradas, é plausível concluir que a FBM é uma modalidade segura, eficaz e de baixo custo, sem quaisquer efeitos colaterais que comprometer o tratamento convencional da LPA decorrente da sepse.

Desta forma, FBM combinada com à terapia médica convencional tem o potencial de prevenir a progressão da LPA, atenuar o quadro inflamatório, melhorar o processo de reparo e encurtar o tempo de recuperação dos pacientes com LPA decorrente da sepse. Mesmo considerando os resultados promissores da FBM, destacamos a importância de novos estudos para o entendimento dos mecanismos envolvidos, e principalmente da dosimetria, para que em futuro próximo possamos aplicar esse conhecimento na prática clínica.

EFEITOS DA FOTOBIOMODULAÇÃO A LASER E LEDS NA LESÃO PULMONAR AGUDA EM MODELO EXPERIMENTAL DE SEPSE

RESUMO

A sepse é uma doença grave com alto índice de mortalidade e responsável pelo desenvolvimento de lesão pulmonar aguda (LPA). Dentre as abordagens terapêuticas utilizadas no tratamento inflamatórias pulmonares, a terapia de fotobiomodulação (FBM) a laser e díodo emissores de luz (LED) vêm sendo recentemente preconizada como modalidade segura e eficiente, contudo ainda há uma carência na literatura atual de estudos a respeito dos melhores parâmetros a serem utilizados na prática clínica. Assim, o objetivo do presente estudo foi avaliar e comparar a resposta *in vivo* da terapia de FBM no comprimento de onda vermelho emitido por laser de baixa intensidade e diodo emissor de luz (LED) na lesão pulmonar aguda (LPA) em um modelo de sepse em ratos. Vinte e quatro ratos foram alocados aleatoriamente em três grupos experimentais (n = 8): Grupo Controle Sepse (CS); sepse tratado com laser (LASERS); sepse tratado com LED (LED). A região anterior da traqueia e a região ventral do tórax (abaixo das costelas), bilateralmente, 1 e 24 horas após a indução da sepse. Para avaliação dos tratamentos realizou-se análises histopatológica descritiva escore de lesão pulmonar e análise do número de células inflamatórias. Os resultados histopatológicos mostram uma redução dos infiltrados inflamatórios, edemas e menor espessamento do septo alveolar nos grupos tratados com laser e LED quando comparado ao grupo CS. Além disso, observou-se um menor escore de lesão pulmonar e menor número de células inflamatórias em ambos os grupos tratados com luz, quando comparados ao CS. Assim, pode-se concluir que a FBM no comprimento de onda vermelho emitido por laser e pelo LED foram eficientes em atenuar a LPA decorrente da sepse em modelo experimental.

Palavras-chave: Fotobiomodulação; Fototerapia; Lasers; Sepse; Lesão pulmonar; Reabilitação.

INTRODUÇÃO

A sepse é um problema significativo de saúde associado a alta mortalidade e custos com saúde (YUKI, 2015). É caracterizada por uma resposta desregulada do hospedeiro à infecção, levando à resposta inflamatória sistêmica e à síndrome de disfunção de múltiplos órgãos e sistemas (ROSSAINT et al 2015; SINGER et al 201).

O pulmão é um dos primeiros órgãos com falha induzida pela sepse e essa falha é o fator de risco mais frequente para a síndrome do desconforto respiratório agudo (SDRA) e a forma mais grave de lesão pulmonar aguda (LPA) (RUBENFELD et al 2005). Essas síndromes clínicas são caracterizadas pelo início rápido de insuficiência respiratória após uma variedade de agressões diretas e indiretas ao parênquima ou vasculatura dos pulmões (WARE, MATTHAY et al, 2000; BERNAND, 2017). Conforme a progressão pode ser observada ,grandes respostas inflamatórias, estresse oxidativo pulmonar associado a lesão difusa do epitélio alveolar e endotélio permitindo a exsudação de fluido rico em proteínas do sangue para o espaço alveolar, o que prejudica as trocas gasosas e causa insuficiência respiratória hipoxêmica (WARE, MATTHAY, 2000). Clinicamente, a LPA se manifesta por infiltrados alveolares difusos, formação de edema pulmonar, diminuição da complacência pulmonar e hipoxemia grave (MOKRA, 2015).

Além disso, os tratamentos para redução dessas complicações baseiam-se principalmente no uso de antibióticos de amplo espectro, corticosteroides, β2-agonistas e terapia de reposição de surfactante (SADOWITZ et al, 2011; VARISCO, 2011). No entanto, a mortalidade de pacientes com LPA permanece inaceitavelmente alta (20–40%) (VARISCO,2011). Recentemente, abordagens terapêuticas mais inovadoras têm sido desenvolvidas com o objetivo de atenuar essas alterações patológicas pulmonares causadas pela sepse. Dentre as inúmeras intervenções, destacam-se os efeitos positivos da fotobiomobulação (FBM) por díodos emissores de luz (LEDs) e laser de baixa intensidade (LLLT) nas doenças inflamatórias pulmonares (MIRANDA et al,2015; LIMA et al 2010).

A FBM é um tratamento eficaz e de baixo custo, capaz de modular reações inflamatórias por meio da regulação de citocinas pró e antiinflamatórias e da secreção de quimiocinas em diversos estudos de doenças pulmonares (CURY, 2016; CARVALHO, 2018). Aimbire *et al*., (2005), avaliaram o efeito do laser em modelo experimental de inflamação pulmonar induzida por LPS (lipopolissacarídeo),

demonstrando que a terapia foi capaz de reduzir a quantidade de células inflamatórias, assim como, metabólitos derivados de COX-2. Em outro estudo, o mesmo grupo, utilizando um modelo de inflamação pulmonar induzida por imunocomplexo, evidenciaram que o laser no comprimento de onda vermelho (650 nm) foi eficiente em reduzir significativamente a atividade de TNF-α. Além disso, Lima *et al*. (2009) e Lima *et al.,* (2010), utilizando um modelo experimental de inflamação pulmonar por instilação de LPS em ratos, demostraram que o laser 685 nm, 24 horas após a indução da inflamação, foi capaz de minimizar a inflamação pulmonar e lesão endotelial, evidenciado por uma redução na permeabilidade vascular, edema pulmonar, ativação de neutrófilos no tecido pulmonar e diminuição do TNF-α e IL-1β. De maneira similar, Cury *et al*. (2015), utilizando o mesmo modelo experimental de inflamação pulmonar, revelaram que a LLLT (660 nm) foi capaz de diminuir o influxo de células inflamatórias quanto à transcrição de diversas citocinas inflamatórias, 6 horas após a instilação de LPS.

Desta forma, embora haja alguns trabalhos mostrando o efeito positivo do laser de baixa intensidade em alterações pulmonares, os parâmetros ideais para minimizar a lesão pulmonar na sepse ainda não são conhecidos. Em particular, há carência de estudos na literatura investigando o efeito da FBM por LED no tratamento de distúrbios pulmonares. O LED é uma fonte de luz não coerente e não colimada, sugerida para reparação em vários tecidos pela *National Aeronautics and Space Administration* (NASA) (WHELAN et al, 2001). Vários estudos têm demonstrado que o LED apresenta bons resultados para as doenças que se caracterizam por inflamação (AGNOL et al., 2009; CASALECHI et al., 2004). Apesar dos efeitos positivos do LED, seus mecanismos de ação são mal compreendidos.

Ainda, não há evidências mostrando se há diferença entre o tratamento com laser e LED, mostrando qual seria a melhor proposta como recurso terapêutico para o tratamento de inflamações que acometem o sistema respiratório. Nesse contexto, foi levantada a hipótese de que o LED, assim o laser, poderia atenuar as alterações patológicas pulmonares causadas pela sepse em ratos, constituindo-se em um tratamento adequado e eficaz a ser utilizado na prática clínica. Nesse sentido, evidências morfológicas perante esse cenário seriam de grande valia para compreender com exatidão os benefícios da utilização desta abordagem terapêutica no tecido pulmonar, particularmente porque as evidências são escassas nessa área de conhecimento.

OBJETIVOS

Assim, o objetivo do presente estudo foi avaliar e comparar a resposta *in vivo* da terapia de FBM no comprimento de onda vermelho emitido por laser de baixa intensidade e diodo emissor de luz (LED) na lesão pulmonar aguda (LPA) em um modelo de sepse em ratos.

MATERIAIS E MÉTODOS

Animais de experimentação

Foram utilizados 24 ratos machos *Wistar* (pesando 300 ± 20 g) provenientes do Centro de Bioterismo de Desenvolvimento de Modelos Experimentais da Universidade Federal de São Paulo (CEDEME). Durante todo o procedimento experimental permaneceram em gaiolas apropriadas de polietileno padrão, em condições ambientais controladas sob temperatura de (22 ± 2 °C), períodos de claro-escuro de 12 horas, e com livre acesso a água e ração própria comum. Todo o manuseio de animais e os procedimentos cirúrgicos foram realizados estritamente de acordo com os Princípios Orientados para o Uso de Animais de Laboratório. Vale resultar que esse estudo Comitê Experimental Uso de Animais da (CEUA nº 244360).

Grupos experimentais

Os animais foram distribuídos aleatoriamente nos seguintes grupos experimentais (n = 8):

- Grupo 1 (CS) Sepse: indução da sepse sem nenhum tratamento.
-- Grupo 2 (LASER) Sepse + laser: indução da sepse e tratados com laser
Grupo 3 (LED) Sepse + LED: indução da sepse e tratados com LED

Modelo experimental de lesão pulmonar aguda (LPA)

Para a indução da LPA, realizou-se de indução da sepseatravés da técnica de ligadura e perfusão cecal (CLP) (LANG*et al.*2007). Os animais foram anestesiados, via intraperitonial, com a associação de ketamina (80 mg/kg) e xilazina (20 mg/kg).

Após a anestesia, os animais foram submetidos à laparotomia mediana, com extensão de 2 a 3 cm e, em seguida, foi identificado o ceco. Utilizando-se a manobra digital, foi realizado o preenchimento do conteúdo do ceco, em sentido proximal. A ligadura total oclusiva do ceco foi feita na região central da porção do ceco entre a junção ileocecal e a porção apical. Para a localização exata da ligadura, foi utilizado um paquímetro. Após a ligadura, duas punções foram feitas na superfície antimesentérica do ceco ligado com uma agulha de calibre de 22G, permitindo a passagem de algum material fecal na cavidade abdominal por meio de leve compressão local (Figura 1). Previamente à reintrodução do ceco na cavidade abdominal, o conteúdo exposto foi umedecido com soro fisiológico aquecido a 30ºC. A incisão foi suturada e foi feita a limpeza local. Durante o período pós-operatório, os animais foram mantidos em analgesia de horário (morfina 4/4 horas; 5mg/kg) e em ambiente aquecido a fim de evitar hipotermia. Cabe salientar que este é um modelo experimental de sepse leve/moderado.

Figura 1– Esquema representativo do modelo experimental de LPA através de sepse por ligadura e perfusão cecal (CLP)

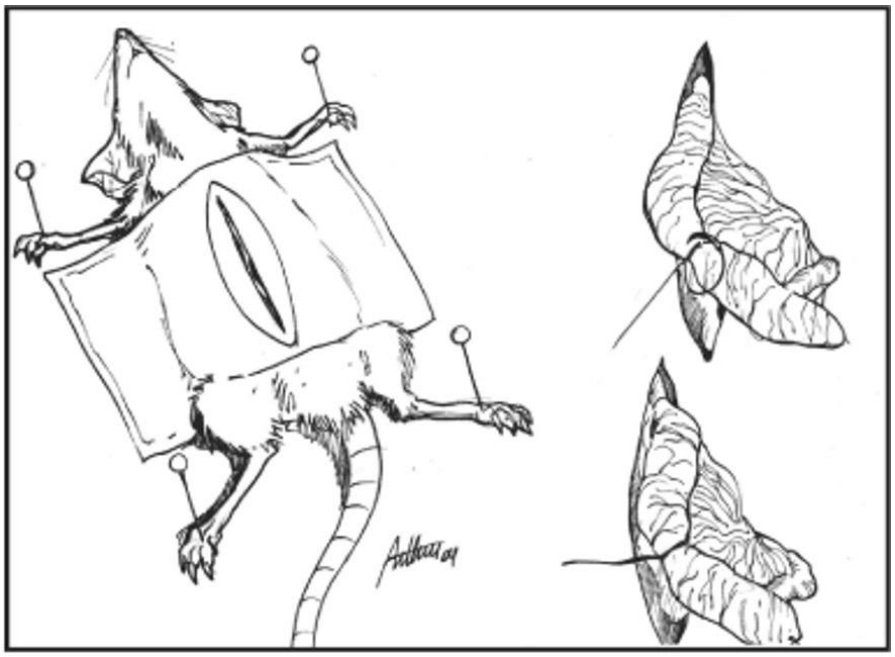

Fonte: KREIMER et al., (2005)

Protocolo da FBM a Laser e LED

Para a irradiação a laser foi utilizado uma unidade de laser de baixa intensidade (Photon laser II, DMC® equipamentos Ltda, SP, São Carlos, Brasil) com os seguintes parâmetros de irradiação: 660 nm, InGaAlP, emissão contínua, potência de saída de 30 mW, área do feixe de 0.028 cm^2, dose de 65 J/cm^2, energia de irradiação pontual de 1.8 J, respectivamente e tempo de irradiação de 60 segundos.

No tratamento com LED foi utilizado o aparelho portátil de LED (Ibramed, Amaparo, SP, Brasil) com os seguintes parâmetros: comprimento de onda de 630 nm InGaAlP, emissão contínua, potência de saída de 200 mW, área do feixe de 0,5 cm^2, dose de 8 J/cm^2, energia de irradiação pontual de 4 J e tempo de irradiação de 20 segundos (ALVES et al., 2020).

A irradiação foi realizada pela técnica pontual com contato, 1 e 24 horas após a cirurgia, em 3 pontos: região anterior da traqueia e nas regiões ventrais do tórax, bilateralmente (figura 2), logo abaixo das costelas, totalizando 2 sessões.

Figura 2 – Esquema representativo da aplicação do protocolo de PBM.

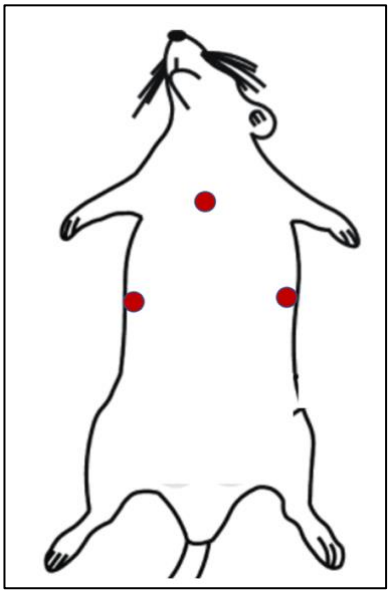

Fonte: Autor

Processamento das amostras e eutanásia dos animais

Ao término do período experimental (2 dias após a indução da sepse), os animais foram submetidos à eutanásia com dose letal de anestésico (três vezes o valor de anestésicos previamente estipulados para a anestesia do animal). Para constatar a morte de cada animal foi realizada a verificação do batimento cardíaco e da frequência respiratória, e constatou-se a ausência destes em cada animal. Em seguida, os pulmões foram retirados em monobloco, sendo a cânula traqueal mantida e conectada à traqueia para realização do processamento histológico.

Análises

Análise Histológica

Após a coleta, as peças permaneceram em soluções de formaldeído a 10% para a fixação durante 24 horas. Posteriormente, as peças foram lavadas em água corrente por 24 horas. Na sequência, passaram por desidratação em solução crescente de álcool etílico a 70%, 90% e 100% (1 hora). Após os banhos de desidratação, foi iniciada a diafanização das peças em solução de álcool/xilol (1:1) por 1 hora e, a seguir, em 2 banhos de xilol puro, também por 1 hora cada banho. Logo depois, as peças foram incluídas em parafina e cortadas por meio de um micrótomo rotativo (Leica SP 1600).

Foram confeccionadas lâminas histológicas com cortes de 3 µm de espessura. Essas lâminas foram coradas com corante Hematoxilina e Eosina (HE, Merck) para avaliação da inflamação pulmonar. As lâminas foram analisadas em microscópio de luz (*Axiostar plus, Zeiss,* Alemanha) com objetiva de 20X. As avaliações foram realizadas de acordo com estudo de Zhai et al. (2015), por dois pesquisadores treinados, e a identificação de cada lâmina foi coberta com uma fita adesiva com o intuito de não haver um conhecimento prévio do avaliador sobre qual grupo estava sendo avaliado, evitando-se, assim, qualquer possibilidade de indução nos resultados obtidos. Ao término da análise, a fita foi retirada e o resultado anotado no respectivo grupo.

Análise da lesão pulmonar

A análise histológica de lesão pulmonar foi realizada a partir do sistema de graduação histopatológico para tecido pulmonar proposto pela Sociedade Americana Torácica (MATUTE-BELLO et al., 2011). Esse sistema avalia o grau (através de escore) que corresponde à gravidade da lesão pulmonar, ou seja, quanto maior a pontuação, maior o dano pulmonar. Para a avaliação utiliza-se uma escala de 0 a 2 pontos para cada critério: A) Neutrófilo do espaço alveolar; B) Neutrófilo do espaço intersticial; C) Presença de membrana hialina; D) presença de débris proteicos no espaço alveolar; E) espessamento do septo alveolar. Ao final, calcula-se o escore de lesão pulmonar através da seguinte fórmula: Escore: [(20×A) + (14×B) + (7×C) + (7×D) + (2×E)]/(número de campos × 100). Para essas análises, foram utilizadas lâminas coradas com HE e a mesma foi realizada por 2 avaliadores cegos treinados. Os cortes histológicos foram avaliados por toda sua extensão em um microscópio de luz (Axiostar plus, Zeiss, Alemanha) com um aumento de 400X.

Análise do número de células inflamatórias

O número de células (mononucleares e polimorfonucleares) presentes no infiltrado inflamatório no espaço peribronquiolar foi quantificada utilizando-se um microscópio ótico comum (*Axiostar plus, Zeiss,* Alemanha), em aumento de 400X, utilizando o *software* Image J. Foram mensurados 3 campos de cada corte, totalizando 30 avaliações por grupo.

Análise estatística dos resultados

Os dados foram analisados estatisticamente por meio de técnicas descritivas, na forma de médias e desvios-padrão. O teste de normalidade de *Shapiro-Wilk's* foi utilizado para todas as variáveis. Nos casos em que houve distribuição normal da amostra, as comparações entre os grupos foram feitas utilizando ANOVA com post hoc de *Tukey*. Nos casos não paramétricos, o teste de *Kruskall-Wallis* com post hoc de*Dunn* foi adotado. As análises foram realizadas no software *GraphPad Prism*, versão 6.01(GraphPad Software, San Diego CA, EUA). Para as conclusões das análises estatísticas foi utilizado o nível de significância de 5% ($p \leq 0,05$).

RESULTADOS

Análise histológica descritiva

Na figura 3, estão apresentadas imagens representativas dos cortes de tecido pulmonar. A análise histopatológica revelou que, 2 dias após a cirurgia, o grupo CS demonstrou modificações morfológicas severas, caracterizadas por edema na área intersticial, espessamento do septo alveolar e intenso infiltrado inflamatório celular. Para o grupo LASER e LED, também foram observadas modificações morfológicas similares, porém com menor espessamento do septo alveolar e reduzido infiltrado inflamatórias no pulmão em relação ao grupo CS. Nenhuma diferença foi observada entre os grupos LASER e LED.

Figura 3 - Fotomicrografias representativas da análise morfológica das secções transversais da lesão pulmonar aguda.

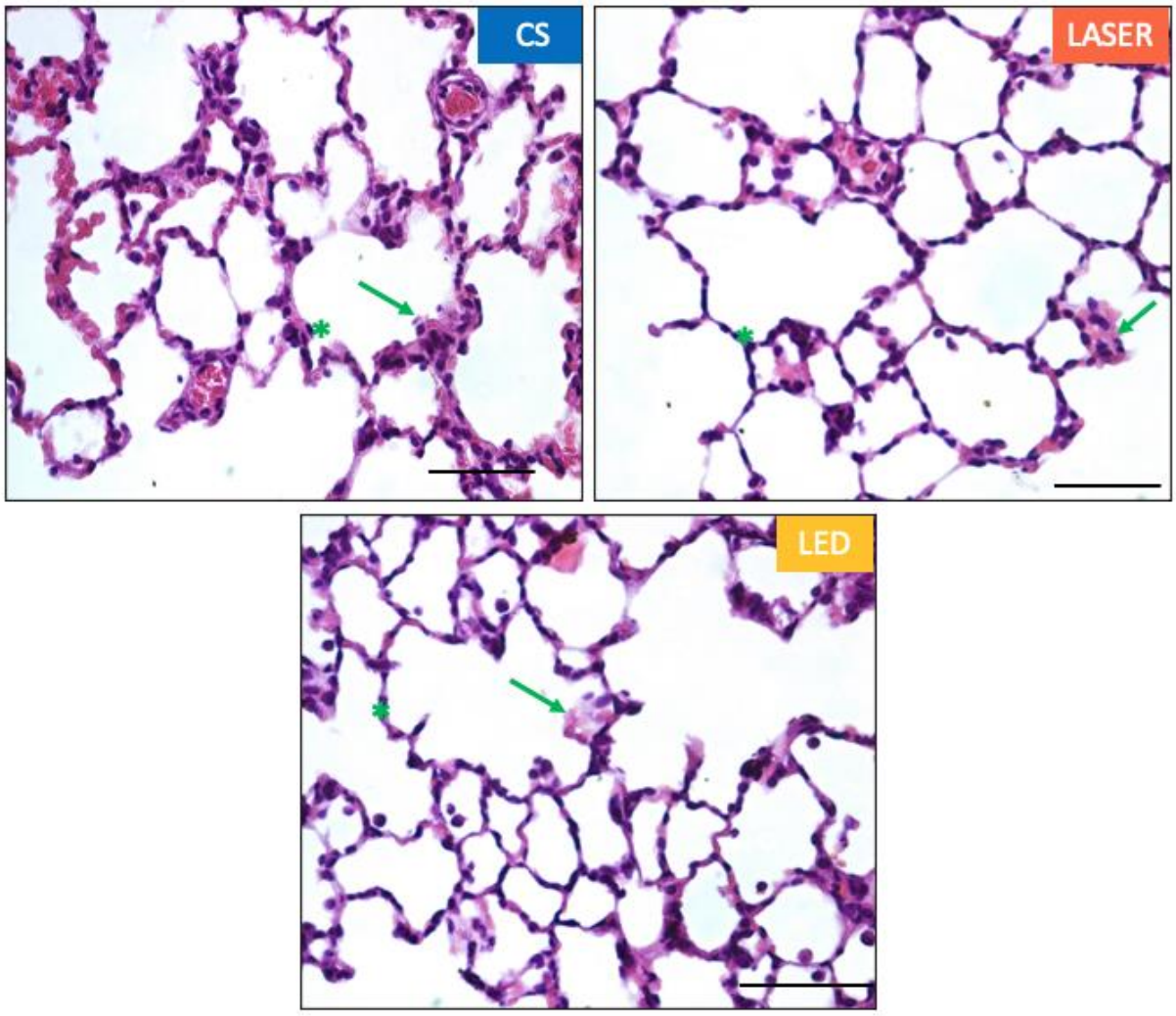

Septo alveolar (asteriscos); presença de processo inflamatório (seta). Grupo Controle Sepse (CS); Grupo Sepse tratado com LASER (LASER); Grupo Sepse tratado com LED (LED). (HE; 20 µm).

Pontuação de lesão pulmonar

A figura 4 mostra os dados referente ao escore de lesão pulmonar. Pode-se observar um menor valor do escore de lesão pulmonar nos grupos LASER (p =0,039) e LED (p = 0,041) em comparação com o grupo CS. Nenhuma diferença entre os grupos LASER e LED foram observados na pontuação do escore.

Figura 4- Análise do sistema de pontuação de lesão pulmonar.

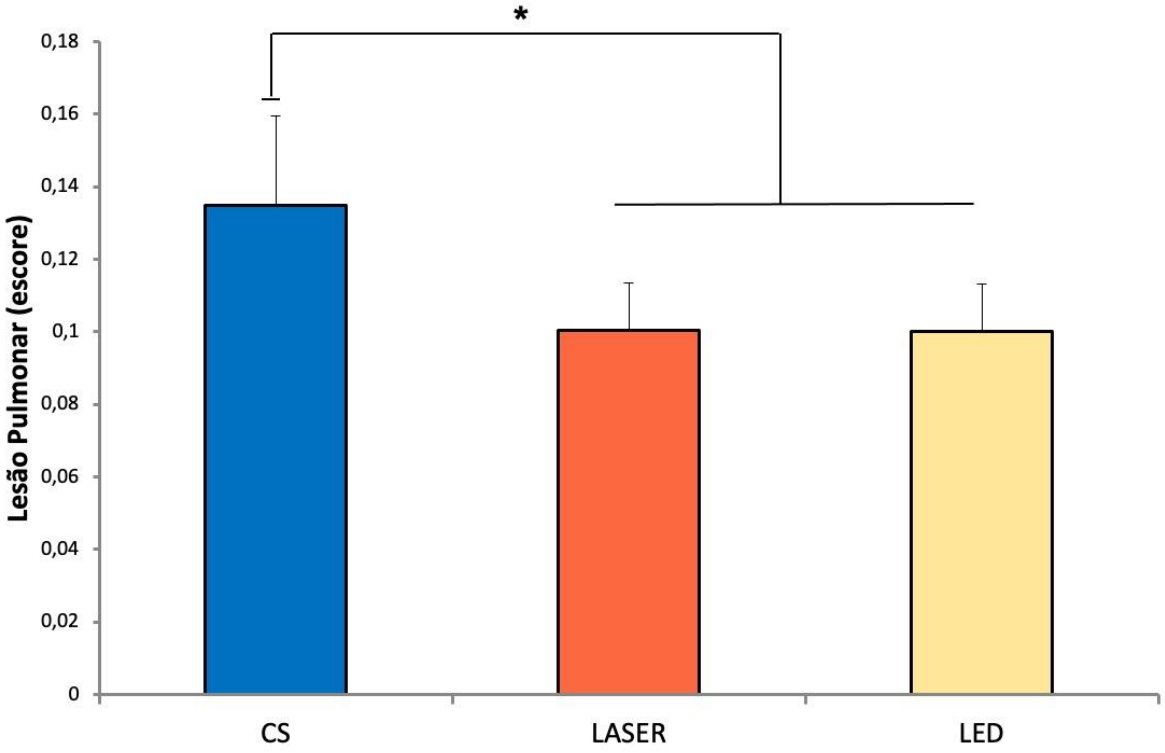

Grupo Controle Sepse (CS); Grupo Sepse tratado com LASER (LASER); Grupo Sepse tratado com LED (SLED).

Número de células inflamatórias

A figura 5 refere-se a avaliação morfométrica do número de células inflamatórias. Foi possível observar um número menor células inflamatórias nos grupos LASER (p = 0,01) e LED (p = 0,01) quando comparado ao grupo CS. Não foi obervado nenhuma diferença entre os grupos LASER E LED.

Figura 5 - Análise morfométrica do número de células inflamatórias.

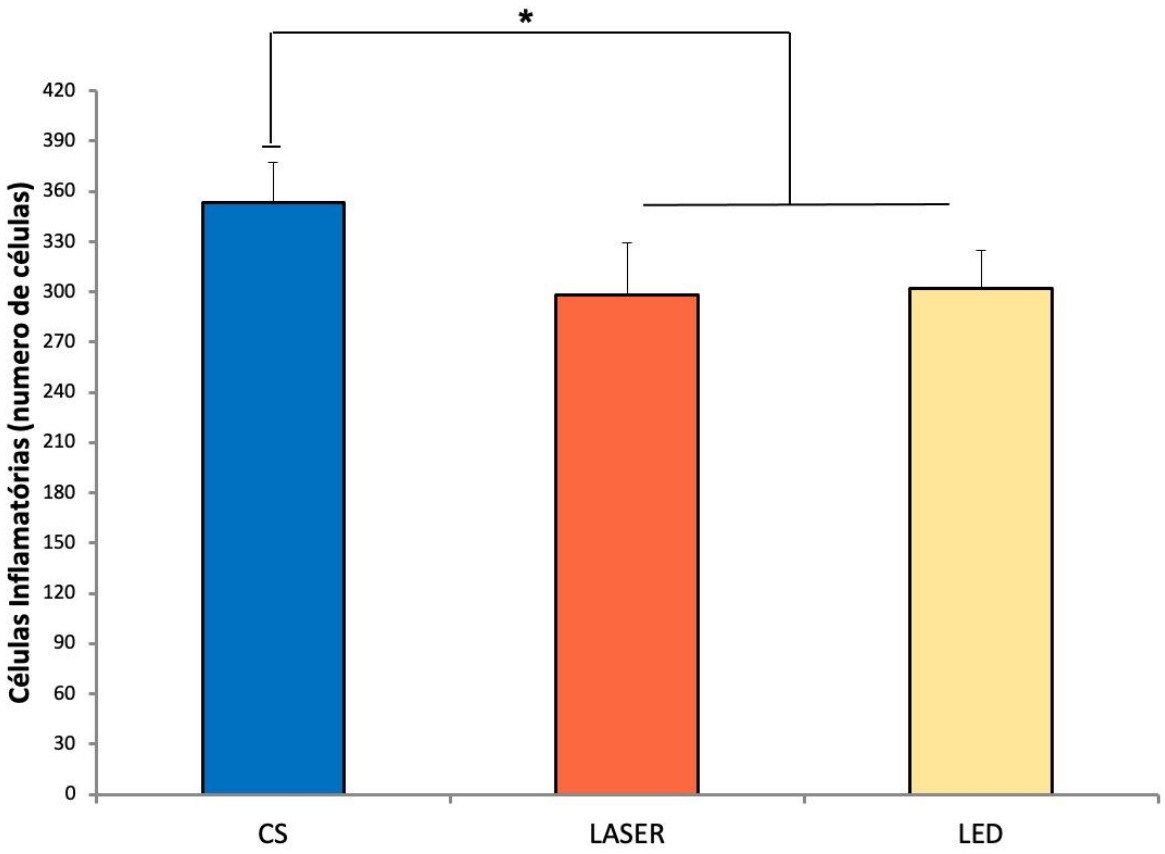

Grupo Controle Sepse (CS); Grupo Sepse tratado com LASER (LASER); Grupo Sepse tratado com LED (SLED).

DISCUSSÃO

A proposta do presente estudo foi determinar a eficácia terapia de FBM no comprimento de onda vermelho emitida por laser e LED em um modelo de sepse em ratos. Os principais resultados mostram que tanto o tratamento com laser o com LED foram eficientes em reduzir o infiltrado inflamatório, edema e menor espessamento septo alveolar, assim como, diminuir o escore de lesão pulmonar.

Sabe-se que a sepse é um potente instigador de falência de múltiplos sistemas de órgãos e afeta mais comumente os pulmões (OPAL, WITTEBOLE, 2020). A LPA pode ocorrer através de uma resposta inflamatória acompanhada de depressão da função imunológica, bem conhecida na fisiopatologia da sepse (KIM et al., 2016)

Em humanos, a definição de LPA é baseada no seguinte conjunto bem definido de parâmetros clínicos desenvolvidos pela *American European Consensus*

Conference: início agudo, evidência radiológica de infiltrados pulmonares bilaterais difusos, uma proporção da pressão parcial de oxigênio arterial para a fração de oxigênio inspirado (PaO2 / FIO2) menor que 300, e nenhuma evidência clínica de pressão arterial pulmonar elevada (BERNARD et al., 1994).

No entanto, esses critérios não podem ser traduzidos diretamente para animais experimentais. Embora gasometria arterial, radiografia de tórax, ecocardiografia cardíaca e até cateterismo possam ser realizados em pequenos animais experimentais, o equipamento necessário para essas medidas está disponível apenas em alguns laboratórios. Além disso, tais medições podem ser incompatíveis com o projeto de muitos sistemas experimentais. Portanto, não é prático usar os critérios da *American European Consensus Conference* em estudos com animais. Uma abordagem alternativa seria definir LPA em animais com base em critérios histopatológicos semelhantes aos observados em humanos com LPA. Em humanos, o correlato patológico da LPA é o dano alveolar difuso, caracterizado por infiltrados inflamatórios, septos alveolares espessados e deposição de membranas hialinas (MATUTE-BELLO et al., 2011).

O modelo experimental de lesão pulmonar escolhido no presente estudo, técnica de ligadura e punção cecal (CLP), é atualmente considerada como o padrão ouro para pesquisas com objetivo de estudar a LPA decorrente da sepse. Comparado a outros modelos experimentais de indução de LPA, a CLP assegura uma melhor representação da sepse humana. É conhecido que extravasamento da flora microbiana presente no ceco para o peritônio resulta em inflamação local, seguido por translocação das bactérias entéricas na corrente sanguínea, o que ativa o processo inflamatório sistêmico, levando a um quadro séptico (YU et al, 1997; RITTIRSCH et al, 2009).

Os achados histológicos do presente estudo mostram que no segundo dia após a indução da LPA, observa-se modificações morfológicas severas, caracterizadas por edema na área intersticial, espessamento do septo alveolar e intenso infiltrado inflamatório celular. O trabalho de Yin et al. (2000), utilizando o mesmo modelo do presente estudo, verificou que 48 horas após a indução da lesão, havia uma lesão grave no tecido pulmonar, caracterizada por hemorragia alveolar difusa, espessamento das paredes alveolares e aumento de células inflamatória, corroborando com os achados do presente estudo.

Interessantemente, os animais que receberam irradiação tanto com laser como com LED na região de vias aéreas superior e inferior apresentaram menor espessamento do septo alveolar e do infiltrado inflamatórias no parênquima pulmonar quando comparado aos não irradiados, inferindo assim que os tratamentos exerceram efeitos positivos na melhora dos sinais de inflamação do tecido pulmonar.

Adicionalmente, a análise histológica de lesão pulmonar realizada a partir do sistema de graduação histopatológico para tecido pulmonar proposto pela Sociedade Americana Torácica descrita no estudo de Matute-Bello et al. (2011) demostraram que há uma menor pontuação no escore de lesão pulmonar nos grupos tratados com laser e LED quando comparado aos animais sem tratamento, correlacionando assim com os achados histológicos observados no presente estudo. Ademais, na análise de contagem do número de células inflamatórias também foi possível verificar um número reduzido de célula nos grupos tratados com laser e LED quando comparados com o grupo controle do presente estudo.

A FBM conhecida como um dos métodos de classificação da fototerapia é uma regulação dos sistemas biológicos por meio de radiação óptica, ou seja, luz monocromática coerente (laser) e não coerente (LED). Essas terapias podem estimular ou inibir diretamente a função biológica sem ocasionar danos moleculares e celulares e, devido à sua natureza não invasiva, o FBM é mais comumente usado em pesquisa clínica e básica. Na terapia FBM, lasers e LEDs são usados atualmente como os principais tipos de fontes de luz. Como um novo tipo de fonte de luz que surgiu com o rápido desenvolvimento da tecnologia de semicondutores, os LEDs se tornaram mais amplamente usados devido às suas vantagens de fácil operação, segurança e confiabilidade (HAMBLIN 2017; HAMBLIN, NELSON, STRAHAN 2018).

Ainda, a literatura atual mostra que a FBM é capaz de reduz mediadores pró-inflamatórios, aumentar as defesas imunológicas e antioxidantes, atenuando estresse oxidativo, o que influencia positivamente condições de afecções teciduais (HAMBLIN, 2017; ASSIS et al., 2012; BJORDAL et al., 2010; MACEDO et al., 2020). Atualmente, os mecanismos de ação da FBM a laser, principalmente perante a modulação do processo inflamatório são mais bem evidenciadas quando comparado ao LED, dispositivo mais recente de utilização. Embora a literatura mostre que, em parâmetros semelhantes, ambas terapias exercem efeitos similares no processo de reparo tecidual (HAMBLIN, 2017), existe ainda uma lacuna na literatura referente a estudos

que comparem a eficácia de ambos, com destaque para a área de reabilitação do sistema respiratório.

Os efeitos benéficos no tratamento na LPA induzida por sepse já foram evidenciados com o tratamento da FBM a laser, no comprimento de onda vermelho em diversos estudos experimentais (AIMBIRE et al., 2008; AIMBIRE et al., 2005; LIMA et al., 2011; CURY, 2016), a exemplo, De Lima et al. (2010) demostrou-se pela redução do edema pulmonar, inflamação neutrofílica e redução de vias de sinalizações pró-inflamatórias. Ainda, BUBLITZ et al. (2015), usando a FBM a laser no comprimento de onda infravermelho, também evidenciaram redução do número de célulasinflamatórias do pulmão.

Com relação ao LED, poucos estudos investigaram a atuação dessa luz não coerente e não colimada na LPA decorrente da sepse. Recentemente, Alves, et al (2020), utilizando o mesmo modelo experimental no presente estudo, verificaram que o LED vermelho demonstrou efeitos positivos sobre o tecido pulmonar durante a sepse, visto que o mesmo foi capaz de reduzir a lesão pulmonar, diminuir a inflamação e o recrutamento de célulasinflamatórias, assim como foi eficiente em aumentar os níveis de citocinas anti-inflamatória. Ainda, Siqueira et al. (2017) também observaram que o LED vermelho diminuiu o infiltrado inflamatório pulmonar, entretanto, em um modelo experimental de asma.

Assim, baseado nos resultados observados no presente estudo, pode-se sugerir que o comprimento de onda vermelho gerado por ambos os dispositivos, laser e LED, foram capaz de induzir uma resposta tecidual adequada capaz de modular os sinais de processo inflamatório agudo pulmonar existente. A atenuação do recrutamento de célulasinflamatórias comprovada no presente estudo, provavelmente está associada com a diminuição de danos no parênquima pulmonar, e, consequentemente, redução de lesões pulmonares que ocorrem durante a sepse.

Com esse trabalho podemos inferir que tanto o protocolo utilizado como a irradiação a laser como o com LED, resultaram em efeitos positivos na redução da LPA.Entretanto, investigações adicionais são necessárias para elucidar os mecanismos responsáveis pelos efeitos moduladores da inflamação aguda do tecido pulmonar durante a sepse. Consequentemente, esses dados fornecem importantes informações sobre o potencial da radiação eletromagnética não ionizante no comprimento de onda vermelho para ser usada como uma abordagem terapêutica a fim de reduzir a inflamação pulmonar aguda, como a sepse. Além disso, o presente

trabalho demonstrou a importância de estudos que investiguem e comparem os efeitos de diferentes dispositivos que emitem essas radiações para determinar a eficiência e segurança dessas técnicas nos paradigmas de tratamento necessários para uma FBM ideal no tratamento clínico da sepse.

CONCLUSÃO

Pode-se concluir com esse estudo que a FBM no comprimento de onda vermelho emitido tanto pelo laser como pelo LED foram eficientes em mitigar a LPA induzida pela sepse em modelo experimental, podendo ser proposta como um suporte à terapia médica convencional devido ao potencial de atenuar o processo inflamatório e prevenir a progressão da lesão do parênquima pulmonar. Estudos adicionais devem ser realizados para investigar os mecanismos de ação celular e molecular dessas terapias na LPA, o que produzirá evidências adicionais para sustentar o seu uso como um tratamento eficiente no cenário clínico.

REFERÊNCIAS

ABRAHAM, Edward; MATTHAY, Michael A.; DINARELLO, Charles A.; VINCENT, Jean-Louis; COHEN, Jonathan; OPAL, Steven M.; GLAUSER, Michel; PARSONS, Polly; FISHER, Charles J.; REPINE, John E.. Consensus conference definitions for sepsis, septic shock, acute lung injury, and acute respiratory distress syndrome: time for a reevaluation. Critical Care Medicine, [S.L.], v. 28, n. 1, p. 232-235, jan. 2000. Ovid Technologies (Wolters Kluwer Health). http://dx.doi.org/10.1097/00003246-200001000-00039.

AGNOL, Mauro Antônio Dall; NICOLAU, Renata Amadei; LIMA, Carlos José de; MUNIN, Egberto. Comparative analysis of coherent light action (laser) versus non-coherent light (light-emitting diode) for tissue repair in diabetic rats. Lasers In Medical Science, [S.L.], v. 24, n. 6, p. 909-916, 24 fev. 2009. Springer Science and Business Media LLC. http://dx.doi.org/10.1007/s10103-009-0648-5.

AIMBIRE, F.; SANTOS, F.V.; ALBERTINI, R.; CASTRO-FARIA-NETO, H.C.; MITTMANN, J.; PACHECO-SOARES, C..Low-level laser therapy decreases levels of lung neutrophils anti-apoptotic factors by a NF-κB dependent mechanism. **International Immunopharmacology**, [S.L.], v. 8, n. 4, p. 603-605, abr. 2008. Elsevier BV. http://dx.doi.org/10.1016/j.intimp.2007.12.007.

AIMBIRE, F.; ALBERTINE, R.; MAGALHÃES, R. G. De.; LOPES-MARTINS, R. A. B.; CASTRO-FARIA-NETO, H. C.; ZÂNGARO, R. A.; CHAVANTES, M. C.; PACHECO, M. T. T..Effect of LLLT Ga–Al–As (685 nm) on LPS-induced inflammation of the airway and lung in the rat. **Lasers In Medical Science**, [S.L.], v. 20, n. 1, p. 11-20, 18 jun. 2005. Springer Science and Business Media LLC. http://dx.doi.org/10.1007/s10103-005-0339-9.

AIMBIRE, F.; ALBERTINI, R.; PACHECO, M.T.T.; CASTRO-FARIA-NETO, H.C.; LEONARDO, P.s.L.M.; IVERSEN, V.V.; LOPES-MARTINS, R.A.B.; BJORDAL, J.M..Low-Level Laser Therapy Induces Dose-Dependent Reduction of TNFα Levels in Acute Inflammation. **Photomedicine And Laser Surgery**, [S.L.], v. 24, n. 1, p. 33-37, fev. 2006. Mary Ann Liebert Inc. http://dx.doi.org/10.1089/pho.2006.24.33.

AIMBIRE, F.; LOPES-MARTINS, R.A.B.; ALBERTINI, R.; PACHECO, M.T.T.; CASTRO-FARIA-NETO, H.C.; MARTINS, P.s.L.L.; BJORDAL, J.M..Effect of Low-Level Laser Therapy on Hemorrhagic Lesions Induced by Immune Complex in Rat Lungs. **Photomedicine And Laser Surgery**, [S.L.], v. 25, n. 2, p. 112-117, abr. 2007. Mary Ann Liebert Inc. http://dx.doi.org/10.1089/pho.2006.1041.

ALVES, Willer Eduardo et al . Verification of the Effects of Red Light-emitting Diode Therapy on Acute Lung Injury in a Sepsis Model in Rats. **Braz. arch. biol. technol**., Curitiba , v. 63, e20180668, 2020 . Available from

<http://www.scielo.br/scielo.php?script=sci_arttext&pid=S1516-89132020000100328&lng=en&nrm=iso>. access on 28 Nov. 2020. Epub Oct 26, 2020. https://doi.org/10.1590/1678-4324-2020180668.
AMIROV Nail B. Pokazatelimembrannoĭpronitsaemosti, mikrotsirkuliatsii, funktsiivneshnegiodykhaniiaisoderzhaniemikroélementovprimedikamentozno-lazernoĭterapiipnevmonii [Parameters of membrane permeability, microcirculation, external respiration, and trace element levels in the drug-laser treatment of pneumonia]. *Ter Arkh*.; vol.74. n. 3. Pg.40-43. 2002

ARTIGAS, Antonio; BERNARD, Gordon R.; CARLET, Jean; DREYFUSS, Didier; GATTINONI, Luciano; HUDSON, Leonard; LAMY, Maurice; MARINI, John J.; MATTHAY, Michael A.; PINSKY, Michael R.. The American–European Consensus Conference on ARDS, Part 2. **American Journal Of Respiratory And Critical Care Medicine**, [S.L.], v. 157, n. 4, p. 1332-1347, abr. 1998. American Thoracic Society. http://dx.doi.org/10.1164/ajrccm.157.4.ats2-98.

ASSIS, Lívia; MORETTI, Ana I.s.; ABRAHÃO, Thalita B.; CURY, Vivian; SOUZA, Heraldo P.; HAMBLIN, Michael R.; PARIZOTTO, NivaldoA.. Low-level laser therapy (808 nm) reduces inflammatory response and oxidative stress in rat tibialis anterior muscle after cryolesion. **Lasers In Surgery And Medicine**, [S.L.], v. 44, n. 9, p. 726-735, 21 set. 2012. Wiley. http://dx.doi.org/10.1002/lsm.22077.

BARRETO, Maynara Fernanda Carvalho; DELLAROZA, Mara Solange Gomes; KERBAUY, Gilselena; GRION, Cintia Magalhães Carvalho. Sepsis in a university hospital: a prospective study for the cost analysis of patients' hospitalization. **Revista da Escola de Enfermagem da Usp**, [S.L.], v. 50, n. 2, p. 302-308, abr. 2016. FapUNIFESP (SciELO). http://dx.doi.org/10.1590/s0080-623420160000200017.

BERNARD, Gordon. Acute Lung Failure — Our Evolving Understanding of ARDS. **New England Journal Of Medicine**, [S.L.], v. 377, n. 6, p. 507-509, 10 ago. 2017. Massachusetts Medical Society. http://dx.doi.org/10.1056/nejmp1706595.

BERNARD, G R; ARTIGAS,A; BRIGHAM, K L; CARLET, J; FALKE, K; HUDSON, L; LAMY, M; LEGALL, J R; A MORRIS,; SPRAGG, R. The American-European Consensus Conference on ARDS. Definitions, mechanisms, relevant outcomes, and clinical trial coordination. **American Journal Of Respiratory And Critical Care Medicine**, [S.L.], v. 149, n. 3, p. 818-824, mar. 1994. American Thoracic Society. http://dx.doi.org/10.1164/ajrccm.149.3.7509706.

BERNARD GA, ARTIGAS A, BRIGHAM KL, CARLET J, FALKE K, HUDSON L, LAMY M, LEGALL JR, MORRIS A, SPRAGG R. Report of the American-European consensus conference on acute respiratory distress syn- drome:

Definitions, mechanisms, relevant outcomes, and clinical trial coordination. Consensus Committee. **J Crit Care**1994;9:72–81.

BJORDAL, Jan Magnus; LOPES-MARTINS, Rodrigo Alvaro Brandão; JOENSEN, Jon; IVERSEN, Vegard Vereide. The anti-inflammatory mechanism of low level laser therapy and its relevance for clinical use in physiotherapy. **Physical Therapy Reviews**, [S.L.], v. 15, n. 4, p. 286-293, ago. 2010. Informa UK Limited. http://dx.doi.org/10.1179/1743288x10y.0000000001.

BORGES, Ana Clara do Nascimento et al. Epidemiology and pathophysiology of sepsis: an review. **Research, Society and Development**, vol.9. n.2, e187922112. https://doi.org/10.33448/rsd-v9i2.2112. 2020.

BRITO, Aurélia. Aparecida et al. Low-level laser therapy attenuates lung inflammation and airway remodeling in a murine model of idiopathic pulmonary fibrosis: Relevance to cytokines secretion from lung structural cells. **Journal of photochemistry and photobiology. B, Biology**, vol.203, n. 111731. 2020 https://doi.org/10.1016/j.jphotobiol.2019.111731

BURDULI, Nikov. M., & AKSENOVA, Ienov. Z. **Klinicheskaiameditsina**, vol.85. n.9.pg 58–61. 2007.

BUBLITZ, Caroline et al . Laser therapy, used in a specific dose, modulatespulmonaryinflammatory processes in an experimental modelofsepsis in rats. Fisioter. Pesqui., São Paulo , v. 22, n. 4, p. 420-425, Dec. 2015 .Availablefrom<http://www.scielo.br/scielo.php?script=sci_arttext&pid=S1809-29502015000400420&lng=en&nrm=iso>. accesson 28 Nov. 2020. https://doi.org/10.590/1809-2950/14589622042015.

CASALECHI, Heliodora L.; NICOLAU, Renata A.; CASALECHI, Vitor L.; SILVEIRA, Landulfo; PAULA, Alfredo M. B. de; PACHECO, Marcos T. T..The effects of low-level light emitting diode on the repair process of Achilles tendon therapy in rats. **Lasers In Medical Science**, [S.L.], v. 24, n. 4, p. 659-665, 16 set. 2008. Springer Science and Business Media LLC. http://dx.doi.org/10.1007/s10103-008-0607-6.

CHUNG, Hoon; DAI, Tianhong; SHARMA, Sulbha K.; HUANG, Ying-Ying; CARROLL, James D.; HAMBLIN, Michael R.. The Nuts and Bolts of Low-level Laser (Light) Therapy. **Annals Of Biomedical Engineering**, [S.L.], v. 40, n. 2, p. 516-533, 2 nov. 2011. Springer Science and Business Media LLC. http://dx.doi.org/10.1007/s10439-011-0454-7.

CARVALHO, Jorge Luis Costa; BRITO, Auriléia Aparecida de; OLIVEIRA, Ana Paula Ligeiro de; FARIA NETO, Hugo Caire de Castro; PEREIRA, Thiago Martini; CARVALHO, Regiane Albertini de; ANATRIELLO, Elen; AIMBIRE, Flávio. The chemokines secretion and the oxidative stress are targets of low-level laser therapy in allergic lung inflammation. **Journal OfBiophotonics**,

[S.L.], v. 9, n. 11-12, p. 1208-1221, 20 set. 2016. Wiley. http://dx.doi.org/10.1002/jbio.201600061.

COSTA, Silvia Goes, et al. Beneficial effects of Red Light-Emitting Diode treatment in experimental model of acute lung injury induced by sepsis. Scientificreports, vol.7. n.1. 2017.https://doi.org/10.1038/s41598-017-13117-5.

CURY, Vivian; LIMA, Thais Martins de; PRADO, Carla Maximo; PINHEIRO, Nathalia; ARIGA, Suely K. K.; BARBEIRO, Denise F.; MORETTI, Ana I.; SOUZA, Heraldo P..Low level laser therapy reduces acute lung inflammation without impairing lung function. **Journal OfBiophotonics,** [S.L.], v. 9, n. 11-12, p. 1199-1207, 18 set. 2015. Wiley. http://dx.doi.org/10.1002/jbio.201500113.

DERBENEV V. A., MIKHAILOV V. A., DENISOV I. N.. Use of low-level laser therapy (LLLT) in the treatment of some pulmonary diseases: ten-year experience. Proc SPIE 2000;4166:323–5. 2000. doi: 10.1117/12.389506.

ERKINOVNA T. B. TULKUNOVNA M. H. (2006) Efficacy of laser therapy in infants with infectious-inflammatory respiratory diseases. АКРОНИМ**: European Science Review**. ISSN: Печатный: 2310-5577. Available at: https:// cyberleninka.ru/article/n/efficacy-of-laser-therapy-in-infants-with-infec- tious-inflammatory-respiratory-diseases [Accessed 1 April 2020.]

ESPOSITO, Susanna; PRINCIPI, Nicola. Adjunctive therapy to treat neonatal sepsis. **Expert Review Of Clinical Pharmacology**, [S.L.], v. 13, n. 1, p. 65-73, 7 dez. 2019. Informa UK Limited. http://dx.doi.org/10.1080/17512433.2020.1699790.

HAMBLIN, Michael R. Mechanisms and applications of the anti-inflammatory effects of photobiomodulation. **Aims Biophysics**, [S.L.], v. 4, n. 3, p. 337-361, 2017. American Institute of Mathematical Sciences (AIMS). http://dx.doi.org/10.3934/biophy.2017.3.337.

HAMBLIN, Michael R.; NELSON, Scott T.; STRAHAN, Justin R..Photobiomodulation and Cancer: what is the truth?. **Photomedicine And Laser Surgery**, [S.L.], v. 36, n. 5, p. 241-245, maio 2018. Mary Ann Liebert Inc. http://dx.doi.org/10.1089/pho.2017.4401.

HUANG, Zhiwei; FU, Zhaoyin; HUANG, Wujun; HUANG, Kegang. Prognostic value of neutrophil-to-lymphocyte ratio in sepsis: a meta-analysis. **The American Journal Of Emergency Medicine,** [S.L.], v. 38, n. 3, p. 641-647, mar. 2020. Elsevier BV. http://dx.doi.org/10.1016/j.ajem.2019.10.023.

ISABELLA, Adriana Paula Jordão et al.Effect of irradiation with intravascular laser on the hemodynamic variables of hypertensive patients: Study protocol for prospective blinded randomized clinical trial. **Medicine**.vol.98. n.14.2019. https://doi.org/10.1097/MD.0000000000015111

KARU, Tuna. Primary and secondary mechanisms of action of visible to near-IR radiation on cells. Journal Of Photochemistry And Photobiology B: Biology, [S.L.], v. 49, n. 1, p. 1-17, mar. 1999. Elsevier BV. http://dx.doi.org/10.1016/s1011-1344(98)00219-x.

Karu TI. Cellular mechanisms of low power laser therapy: new questions. In: Simunovic Z. [Lasers in medicine, surgery, urology and veterinary]. Vitgraf: European Medical Laser Association; 2003. p. 79-99

KIM, Won-Young Kim 1, HONG, Sang-Bum. .Sepsis and Acute Respiratory Distress Syndrome: Recent Update. Tuberculosis and respiratory diseases, vol 79. N. 2.pg 53–57. 2016. https://doi.org/10.4046/trd.2016.79.2.53

KREIMER, Flávio et al . Resposta terapêutica e inflamatória de ratos com peritonite secundária submetidos ao uso tópico de ampicilina/sulbactam. **Acta Cir. Bras.**, São Paulo , v. 20, supl. 1, p. 31-39, 2005 . Available from <http://www.scielo.br/scielo.php?script=sci_arttext&pid=S0102-86502005000700007&lng=en&nrm=iso>. access on 23 Oct. 2020. http://dx.doi.org/10.1590/S0102-86502005000700007.

LANG Charles , FROST, Robert A, VARY Thomas . Regulation of muscle protein synthesis during sepsis and inflammation. **Am J Physiol Endocrinol Metab**. Vol. 293. N.2 2007

LI, John T.; MELTON, Andrew C.; SU, George; HAMM, David E.; LAFEMINA, Michael; HOWARD, James; FANG, Xiaohui; BHAT, Sudarshan; HUYNH, Kieu-My; O'KANE, Cecilia M.. Unexpected Role for Adaptive αβTh17 Cells in Acute Respiratory Distress Syndrome. **The Journal Of Immunology**, [S.L.], v. 195, n. 1, p. 87-95, 22 maio 2015. The American Association of Immunologists. http://dx.doi.org/10.4049/jimmunol.1500054.

LIMA, Flávia Mafra de; ALBERTINI, Regiane; DANTAS, Yvana; MAIA-FILHO, AntonioLuis; SANTANA, Cristiano de Loura; CASTRO-FARIA-NETO, Hugo Caire; FRANÇA, Cristiane; VILLAVERDE, AntonioBalbin; AIMBIRE, Flávio. Low-Level Laser Therapy Restores the Oxidative Stress Balance in Acute Lung Injury Induced by Gut Ischemia and Reperfusion. **Photochemistry And Photobiology**, [S.L.], v. 89, n. 1, p. 179-188, 19 nov. 2012. Wiley. http://dx.doi.org/10.1111/j.1751-1097.2012.01214.x.

LIMA, Flávia Mafra de; MOREIRA, Leonardo M.; VILLAVERDE, A. B.; ALBERTINI, Regiane; CASTRO-FARIA-NETO, Hugo C.; AIMBIRE, Flávio. Low-level laser therapy (LLLT) acts as cAMP-elevating agent in acute respiratory distress syndrome. **Lasers In Medical Science**, [S.L.], v. 26, n. 3, p. 389-400, 24 dez. 2010. Springer Science and Business Media LLC. http://dx.doi.org/10.1007/s10103-010-0874-x.

LIMA, Mafra F. de; NAVES, K.T.; MACHADO, A.H.; ALBERTINI, R.; VILLAVERDE, A.B.; AIMBIRE, F..Lung inflammation and endothelial cell damage are decreased after treatment with phototherapy (PhT) in a model of acute lung injury induced by Escherichia coli lipopolysaccharide in the rat. **Cell Biology Internationa**l, [S.L.], v. 33, n. 12, p. 1212-1221, dez. 2009. Wiley. http://dx.doi.org/10.1016/j.cellbi.2009.04.025.

LIMA, F. Mafra de; VILLAVERDE, A.B.; ALBERTINI, R.; CORRêA, J.C.; CARVALHO, R.L.P.; MUNIN, E.; ARAðJO, T.; SILVA, J.A.; AIMBIRE, F..Dual Effect of low-level laser therapy (LLLT) on the acute lung inflammation induced by intestinal ischemia and reperfusion: action on anti- and pro-inflammatory cytokines. **Lasers In Surgery And Medicine**, [S.L.], v. 43, n. 5, p. 410-420, 14 jun. 2011. Wiley. http://dx.doi.org/10.1002/lsm.21053.

LIMA, F. Mafra de; VILLAVERDE, A.B.; SALGADO, M.A.; CASTRO-FARIA-NETO, H.C.; MUNIN, E.; ALBERTINI, R.; AIMBIRE, F..Low intensity laser therapy (LILT) in vivo acts on the neutrophils recruitment and chemokines/cytokines levels in a model of acute pulmonary inflammation induced by aerosol of lipopolysaccharide from Escherichia coli in rat. **Journal Of Photochemistry And Photobiology B: Biology**, [S.L.], v. 101, n. 3, p. 271-278, dez. 2010. Elsevier BV. http://dx.doi.org/10.1016/j.jphotobiol.2010.07.012.

MACEDO, Daniela Bezerra et al.. Therapeutic perspective of light for coronavirus treatment. **Research, Society and Development**, vol.9. n. 8, 2020. http://dx.doi.org/10.33448/rsd-v9i8.6320

MATIOLI,Matheus Rozário, SONOBE, Helena Megumi, SATO,Sílvia, STABILE, Angelita Maria. The experience of sepsis and the health-related quality of life. **Research, Society and Development**, vol 8. N .11. 2019. https://doi.org/10.33448/rsd-v8i11.1477

MATUTE-BELLO, Gustavo; DOWNEY, Gregory; MOORE, Bethany B.; GROSHONG, Steve D.; MATTHAY, Michael A.; SLUTSKY, Arthur S.; KUEBLER, Wolfgang M.. An Official American Thoracic Society Workshop Report: features and measurements of experimental acute lung injury in animals. **American Journal Of Respiratory Cell And Molecular Biology**, [S.L.], v. 44, n. 5, p. 725-738, maio 2011. American Thoracic Society. http://dx.doi.org/10.1165/rcmb.2009-0210st.

MIKHAYLOV, Va. The use of Intravenous Laser Blood Irradiation (ILBI) at 630-640 nm to prevent vascular diseases and to increase life expectancy. Laser Therapy, [S.L.], v. 24, n. 1, p. 15-26, 2015. **International Phototherapy Association**. http://dx.doi.org/10.5978/islsm.15-or-02.

MOKRA, Daniela; KOSUTOVA, Petra. Biomarkers in acute lung injury. **Respiratory Physiology & Neurobiology**, [S.L.], v. 209, p. 52-58, abr. 2015. Elsevier BV. http://dx.doi.org/10.1016/j.resp.2014.10.006.

MORAES, Gabriel da Cunha; VITORETTI, Luana Beatriz; BRITO, Auriléia Aparecida de; ALVES, Cintia Estefano; OLIVEIRA, Nicole Cristine Rigonato de; DIAS, Alana dos Santos; MATOS, Yves Silva Teles; OLIVEIRA-JUNIOR, Manoel Carneiro; OLIVEIRA, Luis Vicente Franco; PALMA, Renata Kelly da. Low-Level Laser Therapy Reduces Lung Inflammation in an Experimental Model of Chronic Obstructive Pulmonary Disease Involving P2X7 Receptor. Oxidative Medicine And Cellular Longevity, [S.L.], v. 2018, p. 1-8, 2018. Hindawi Limited. http://dx.doi.org/10.1155/2018/6798238.

MORAES,Jynani Pichara, TIM Carla Roberta., ASSIS, Livia. (2020). Considerations about the use of Ozone therapy (O3) in the treatment of Endometriosis. **Research, Society and Development**. vol.9. n.9.2020. http://dx.doi.org/10.33448/rsd-v9i9.7616

MOSKVIN, Sergey, KONCHUGOVA, Tatiana, KHADARTSEV,Khadartsev. Voprosykurortologii, fizioterapii, ilechebnoifizicheskoikultury, vol.94. n.5.pg 10–17. 2017. https://doi.org/10.17116/kurort201794510-17

OLIVEIRA, Manoel Carneiro; GREIFFO, Flávia Regina; RIGONATO-OLIVEIRA, Nicole Cristine; CUSTÓDIO, Ricardo Wesley Alberca; SILVA, Vanessa Roza; DAMACENO-RODRIGUES, Nilsa Regina; ALMEIDA, Francine Maria; ALBERTINI, Regiane; LOPES-MARTINS, Rodrigo Álvaro B.; OLIVEIRA, Luis Vicente Franco de. Low level laser therapy reduces acute lung inflammation in a model of pulmonary and extrapulmonary LPS-induced ARDS. **Journal Of Photochemistry And Photobiology B: Biology**, [S.L.], v. 134, p. 57-63, maio 2014. Elsevier BV. http://dx.doi.org/10.1016/j.jphotobiol.2014.03.021.

OPAL, Steven M.; WITTEBOLE, Xavier. Biomarkers of Infection and Sepsis. Critical Care Clinics, [S.L.], v. 36, n. 1, p. 11-22, jan. 2020. Elsevier BV. http://dx.doi.org/10.1016/j.ccc.2019.08.002.

PEREIRA Adriana.Soares. et al. Metodologia da pesquisa científica. [e-book]. Santa Maria. Ed. UAB/NTE/UFSM. 2018 Disponível em: https://repositorio.ufsm.br/bitstream/handle/1/15824/Lic_Computacao_Metodologia-Pesquisa-Cientifica.pdf?sequence=1.

RAO Moa, MURALIDHAR Abbey., Reddy Abien.Acute respiratory distress syndrome. **J Clin Sci Res** . vol 3.pg.114–134. 2014

ROSSAINT, Jan; ZARBOCK, Alexander. Pathogenesis of Multiple Organ Failure in Sepsis. Critical Reviews In Immunology, [S.L.], v. 35, n. 4, p. 277-291, 2015. Begell House. http://dx.doi.org/10.1615/critrevimmunol.2015015461.

RELLO, Jordi; VALENZUELA-SÁNCHEZ, Francisco; RUIZ-RODRIGUEZ, Maria; MOYANO, Silvia. Sepsis: a review of advances in management. Advances In Therapy, [S.L.], v. 34, n. 11, p. 2393-2411, 11 out. 2017. Springer Science and Business Media LLC. http://dx.doi.org/10.1007/s12325-017-0622-8.

RIGONATO-OLIVEIRA, Nicole Cristine; BRITO, Auriléia Aparecida de; VITORETTI, Luana Beatriz; MORAES, Gabriel de Cunha; GONÇALVES, Tawany; HERCULANO, Karine Zanella; ALVES, Cintia Estefano; LINO-DOS-SANTOS-FRANCO, Adriana; AIMBIRE, Flávio; VIEIRA, Rodolfo Paula. Effect of Low-Level Laser Therapy (LLLT) in Pulmonary Inflammation in Asthma Induced by House Dust Mite (HDM): dosimetry study**. International Journal Of Inflammation,** [S.L.], v. 2019, p. 1-12, 21 mar. 2019. Hindawi Limited. http://dx.doi.org/10.1155/2019/3945496.

RUBENFELD, Gordon D.; CALDWELL, Ellen; PEABODY, Eve; WEAVER, Jim; MARTIN, Diane P.; NEFF, Margaret; STERN, Eric J.; HUDSON, Leonard D.. Incidence and Outcomes of Acute Lung Injury. **New England Journal Of Medicine**, [S.L.], v. 353, n. 16, p. 1685-1693, 20 out. 2005. Massachusetts Medical Society. http://dx.doi.org/10.1056/nejmoa050333.

RUBENFELD, Gordon D.; HERRIDGE, Margaret S.. Epidemiology and Outcomes of Acute Lung Injury. Chest, [S.L.], v. 131, n. 2, p. 554-562, fev. 2007. Elsevier BV. http://dx.doi.org/10.1378/chest.06-1976.

SADOWITZ, Benjamin; ROY, Shreyas; A GATTO, Louis; HABASHI, Nader; NIEMAN, Gary. Lung injury induced by sepsis: lessons learned from large animal models and future directions for treatment. Expert Review Of Anti-Infective Therapy, [S.L.], v. 9, n. 12, p. 1169-1178, dez. 2011. Informa UK Limited. http://dx.doi.org/10.1586/eri.11.141.

SERGIO, Luiz Philippe da Silva; THOMÉ, Andrezza Maria Côrtes; TRAJANO, Larissa Alexsandra da Silva Neto; VICENTINI, Solange Campos; TEIXEIRA, Adilson Fonseca; MENCALHA, Andre Luiz; PAOLI, Flavia de; FONSECA, Adenilson de Souza da. Low-power laser alters mRNA levels from DNA repair genes in acute lung injury induced by sepsis in Wistar rats. **Lasers In Medical Science**, [S.L.], v. 34, n. 1, p. 157-168, 8 out. 2018. Springer Science and Business Media LLC. http://dx.doi.org/10.1007/s10103-018-2656-9.

SERGIO, Luiz Philippe da Silva; THOMÉ, Andrezza Maria Côrtes; TRAJANO, Larissa Alexsandra da Silva Neto; MENCALHA, Andre Luiz; FONSECA, Adenilson de Souza da; PAOLI, Flávia de. Photobiomodulation prevents DNA fragmentation of alveolar epithelial cells and alters the mRNA levels of caspase 3 and Bcl-2 genes in acute lung injury. **Photochemical & Photobiological Sciences**, [S.L.], v. 17, n. 7, p. 975-983, 2018. Royal Society of Chemistry (RSC). http://dx.doi.org/10.1039/c8pp00109j.

SILVA, Cristina Miranda. Low Level Laser Therapy Reduces the Development of Lung Inflammation Induced by Formaldehyde Exposure. PloS one, vol.10. n.11. 2015. https://doi.org/10.1371/journal.pone.0142816

SILVA, João Gabriel et al. Effect of systemic photobiomodulationin the course of acute lung injury in rats. Lasers in medical science, 10.1007/s10103-020-03119-7. **Advance online publication**.. 2020.

SINGER Mervyn et al. The Third International Consensus Definitions for Sepsis and Septic Shock (Sepsis-3). **JAMA**. vol. 23. N. 8.pg 801-10.2016

STANSKI, Natalja L.; WONG, Hector R.. Prognostic and predictive enrichment in sepsis. Nature Reviews Nephrology, [S.L.], v. 16, n. 1, p. 20-31, 11 set. 2019. **Springer Science and Business Media LLC**. http://dx.doi.org/10.1038/s41581-019-0199-3.

SUN, Wei; WANG, Zai-Ping; GUI, Ping; XIA, Weiyi; XIA, Zhengyuan; ZHANG, Xing-Cai; DENG, Qing-Zhu; XUAN, Wei; MARIE, Christelle; WANG, Lin-Lin. Endogenous expression pattern of resolvin D1 in a rat model of self-resolution of lipopolysaccharide-induced acute respiratory distress syndrome and inflammation. International Immunopharmacology, [S.L.], v. 23, n. 1, p. 247-253, nov. 2014. **Elsevier BV**. http://dx.doi.org/10.1016/j.intimp.2014.09.001.

TUNER Jan, HODE Lars. Laser therapy. Clinical practice and scientific background. BookGra¨ngesberg, Sweden: Prima Books AB; 2002. ISBN: 91-631-1344-9. 2002.

VARISCO, Brian Michael. The Pharmacology of Acute Lung Injury in Sepsis. **Advances In Pharmacological Sciences, [S.L.]**, v. 2011, p. 1-7, 2011. Hindawi Limited. http://dx.doi.org/10.1155/2011/254619.

WARE, Lorraine B.; MATTHAY, Michael A.. The Acute Respiratory Distress Syndrome. **New England Journal Of Medicine**, [S.L.], v. 342, n. 18, p. 1334-1349, 4 maio 2000. Massachusetts Medical Society. http://dx.doi.org/10.1056/nejm200005043421806.

WEBER Muder., Fußgänger-May Tio. & Wolf Tomy . The intravenous laser blood irradiation. Introduction of a new therapy. **German J AcupunctRelat Tech** 12–23.2007

WHELAN, Harry T.; SMITS, Robert L.; BUCHMAN, Ellen V.; WHELAN, Noel T.; TURNER, Scott G.; MARGOLIS, David A.; CEVENINI, Vita; STINSON, Helen; IGNATIUS, Ron; MARTIN, Todd. Effect of NASA Light-Emitting Diode Irradiation on Wound Healing. **Journal Of Clinical Laser Medicine & Surgery**, [S.L.], v. 19, n. 6, p. 305-314, dez. 2001. Mary Ann Liebert Inc. http://dx.doi.org/10.1089/104454701753342758.

YIN, K et al. Lung compartmentalization of inflammatory cells in sepsis. Inflammation. 2000;24(6):547-57. Epub 2000/12/29.

YUKI, Koichi; MURAKAMI, Naoka. Sepsis Pathophysiology and Anesthetic Consideration**. Cardiovascular & Hematological Disorders-Drug Targets**, [S.L.], v. 15, n. 1, p. 57-69, 24 jan. 2015. Bentham Science PublishersLtd.. http://dx.doi.org/10.2174/1871529x15666150108114810.

ANEXOS

Anexo A- Aprovação do Artigo Científico

Research, Society and Development, v. 9, n. 10, e5929109024, 2020
(CC BY 4.0) | ISSN 2525-3409 | DOI: http://dx.doi.org/10.33448/rsd-v9i10.9024

Fotobiomodulação como coadjuvante no tratamento na lesão pulmonar aguda decorrente da sepse

Photobiomodulation as an adjunct in the treatment of acute lung injury due to sepsis

Fotobiomodulación como coadyuvante en el tratamiento de la lesión pulmonar aguda por sepsis

Recebido: 04/10/2020 | Revisado: 07/10/2020 | Aceito: 08/10/2020 | Publicado: 09/10/2020

Emanuelle Paiva de Vasconcelos Dantas
ORCID: https://orcid.org/0000-0001-7752-0416
Instituto Científico e Tecnológico da Universidade Brasil, Brasil
E-mail: emanuellepaiva@yahoo.com.br
Cintia Cristina Santi Martignago
ORCID: https://orcid.org/0000-0003-3980-6354
Indústria Brasileira de Equipamentos Eletromédicos, Brasil
E-mail: csantimartignago@yahoo.com.br
Carla Roberta Tim
ORCID: https://orcid.org/0000-0002-4745-9375
Instituto Científico e Tecnológico da Universidade Brasil, Brasil
E-mail: carla.tim@universidadebrasil.edu.br
Ricardo João Soares Barros Filho
ORCID: https://orcid.org/0000-0002-8800-0851
Hospital de Urgências de Teresina Dr. Zenon Rocha, Brasil
E-mail: ricardo.fisio@yahoo.com.br
Tereza Mara Alcântara Neves
ORCID: https://orcid.org/0000-0002-5177-7739
Centro Universitário Uninovafapi, Brasil
E-mail: tereza_alcantara@yahoo.com.br
Lívia Assis
ORCID: https://orcid.org/0000-0002-8343-3375
Instituto Científico e Tecnológico da Universidade Brasil, Brasil
E-mail: livia.assis@universidadebrasil.edu.br

Anexo B – Apresentação em Eventos Científicos

UNIVERSIDADE BRASIL

EPG 2019 VII ENCONTRO DE PÓS-GRADUAÇÃO

CERTIFICADO

Certificamos que **Emanuelle Paiva de Vasconcelos Dantas** apresentou o trabalho científico **TERAPIA DE FOTOBIOMODULAÇÃO NA LESÃO PULMONAR: ESTUDO DE REVISÃO** na forma de pôster, no XII Encontro de Pós-Graduação da Universidade Brasil, realizado no dia 25 de novembro de 2019 no Instituto Científico e Tecnológico.
Autor(es): **E.P.V Dantas, R.J.S.B. Filho, T.M.A. Neves, C.R. Tim, L. Assis.**

São Paulo, 25 de novembro de 2019

Airton Abrahao Martin
Coordenador Programa de
Pós-Graduação em Engenharia Biomédica
Universidade Brasil

- .

REFERÊNCIAS USADAS NA ELABORAÇÃO DESTE MODELO

ALMEIDA, V. R.; BARRIOS, C. A.; PANEPUCCI, R. R.; LIPSON, M. All-optical control of light on a silicon chip. **Nature**, London, v. 431, p.1081-1084, 2004. Disponível em: https://www.nature.com/articles/nature02921. Acesso em: 16 dez. 2019.

AMÉRICO-PINHEIRO, J. H. P. **Toxicidade de imidacloprid e carbofuran para organismos aquáticos de diferentes níveis tróficos**. 2015. Tese (Doutorado em Aquicultura) – Centro de Aquicultura, Universidade Estadual Paulista Júlio de Mesquita Filho, Jaboticabal, 2015.

ASSOCIAÇÃO BRASILEIRA DE NORMAS TÉCNICAS – ABNT. **NBR 6023**: Informação e documentação: referências: elaboração. Rio de Janeiro, 2018.

ASSOCIAÇÃO BRASILEIRA DE NORMAS TÉCNICAS – ABNT. **NBR 6028**: Informação e documentação: resumo: apresentação. Rio de Janeiro, 2003.

ASSOCIAÇÃO BRASILEIRA DE NORMAS TÉCNICAS – ABNT. **NBR 10520**: Informação e documentação: citações em documentos: apresentações. Rio de Janeiro, 2002.

ASSOCIAÇÃO BRASILEIRA DE NORMAS TÉCNICAS – ABNT. **NBR 14724**: Informação e documentação: trabalhos acadêmicos: apresentação. Rio de Janeiro, 2011.

BENINI, S. M.; DIAS, L. S.; AMÉRICO-PINHEIRO, J. H. P. (org). **Saneamento e o Ambiente**. 1. ed. Tupã: ANAP, 2018. Disponível em: https://www.amigosdanatureza.org.br/biblioteca/livros/item/cod/180. Acesso em: 20 nov. 2020.

BENINI, S. M.; DIAS, L. S.; AMÉRICO-PINHEIRO, J. H. P. (org). **Saneamento e o Ambiente**. 2. ed. Tupã: ANAP, 2019.

FRIAS, D. F. R. **Avaliação dos registros de profilaxia antirrábica humana pós-exposição no município de Jaboticabal, São Paulo, no período de 2000 a 2006**. 2008. Dissertação (Mestrado em Medicina Veterinária) - Faculdade de Ciências Agrárias e Veterinárias, Universidade Estadual Paulista Júlio de Mesquita Filho, Jaboticabal, 2008. Disponível em: https://repositorio.unesp.br/handle/11449/94657. Acesso em: 29 set. 2020.

GIRALDELLI, S. I.; FAVALEÇA, M. F.; ANDREANI, D. I. K. Avaliação da presença de bio-aerossóis em centro cirúrgico de um hospital do noroeste paulista. In: ENCONTRO DE INICIAÇÃO CIENTÍFICA DA UNIVERSIDADE BRASIL, 13., 2019, São Paulo. **Anais** [...]. São Paulo: UB, 2019. p. 52. Disponível em: https://universidadebrasil.edu.br/portal/pg.php?pg=iniciacao-cientifica. Acesso em: 25 ago. 2020.

KOZUSNY-ANDREANI, D. I.; ANDREANI, G.; AVEZUM do PRADO, L. F.; OLIVA SPAZIANI, A.; OLIVEIRA MELLEM KAIRALA, R. C.; SEIXAS da SILVA, F.;

ZANGARO, R. A. In vitro inactivation of pathogenic bacteria by the use of ozone in different exposure times. **Revista Cubana de Medicina Tropical**, La Habana, v. 70, n.1, 2018 Disponível em: http://www.revmedtropical.sld.cu/index.php/medtropical/article/view/206. Acesso em: 13 out. 2020

LI, L. M.; MAGALHÃES, D. S. F.; SERRA, R. L. **Multi-stereoscopic holographic system for visualization of medical images of patient using e.g. MRI technology**. Depositante: Universidade Estadual de Campinas. Procurador: Fernanda Lavras Costallat Silvado. BR201102733. Depósito: 27 jun. 2011. Concessão: 16 jul. 2013. Disponível em: http://www.repositorio.unicamp.br/bitstream/REPOSIP/84901/1/pat_BRPI1102733.pdf. Acesso em: 29 ago. 2020.

RODRIGUES, R. C.; MOURÃO, G. B.; BRENNECKE, K.; LUZ, P. H. C.; HERLING, V. R. Produção de massa seca, e relação folha/colmo de *Brachiaria brizantha* cv. Xaraés adubadas com doses crescentes de nitrogênio e potássio. **Revista Brasileira de Ciência do Solo**, Viçosa, v. 37, p. 394-400, 2008.

SILVA, D. A. **Transferência Intrafolicular de Ovócitos Imaturos (TIFOI): Revisão de Literatura**. 2019. Trabalho de Conclusão de Curso (Bacharelado em Medicina Veterinária) – Universidade Brasil, Fernandópolis, 2019.

SILVA, R.; BAPTISTA, A.; SERRA, R. L.; MAGALHÃES, D. S. F. Mobile application for the evaluation and planning of nursing workload in the intensive care unit. **International Journal of Medical Informatics**, Nova Iorque, v. 13, p.104120. 2020. DOI: doi.org/10.1016/j.ijmedinf.2020.104120. Disponível em: https://www.sciencedirect.com/science/article/abs/pii/S1386505619308652?via%3Dihub. Acesso em: 25 set. 2020.

SOUZA, E. O. **Coleta seletiva como instrumento de preservação ambiental e fonte de renda**. 2019. Dissertação (Mestrado em Ciências Ambientais) - Universidade Brasil, Fernandópolis, 2019. Disponível em: https://www.universidadebrasil.edu.br/portal/_biblioteca/uploads/20200313211455.pdf. Acesso em: 9 out. 2020.